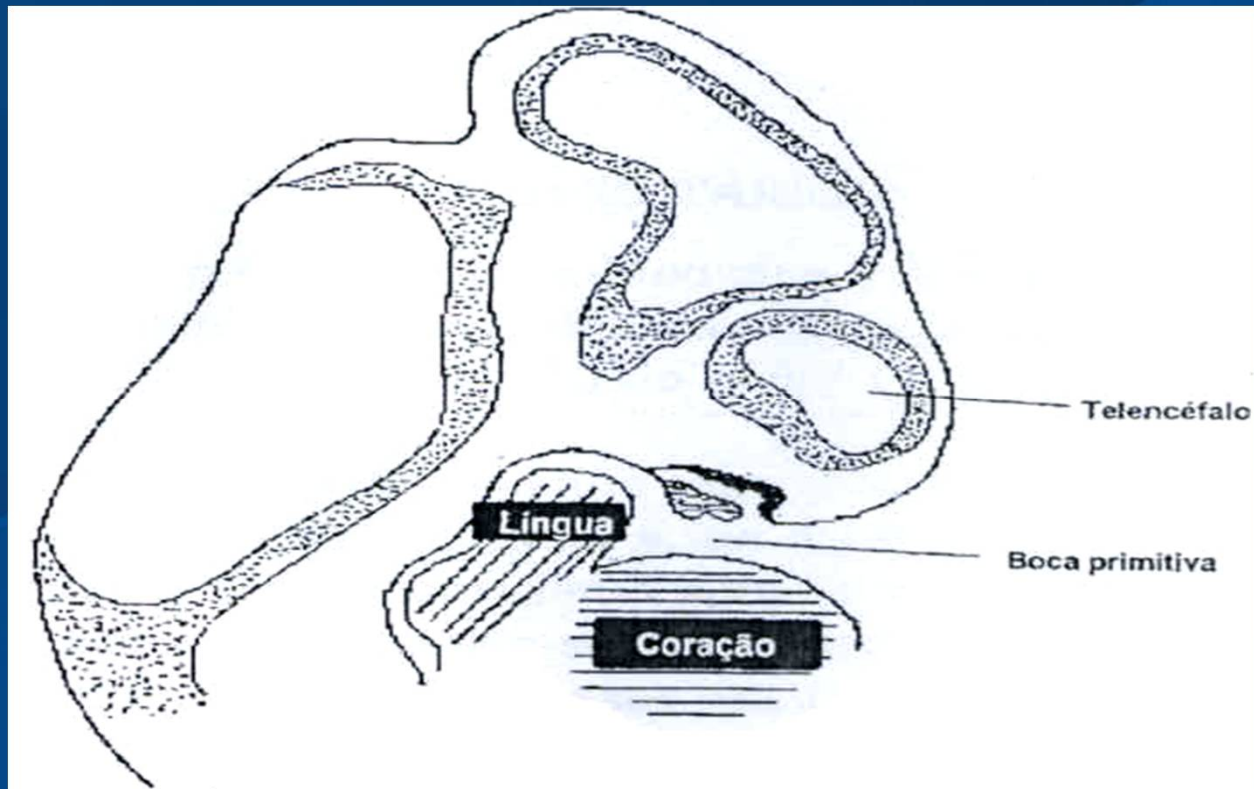
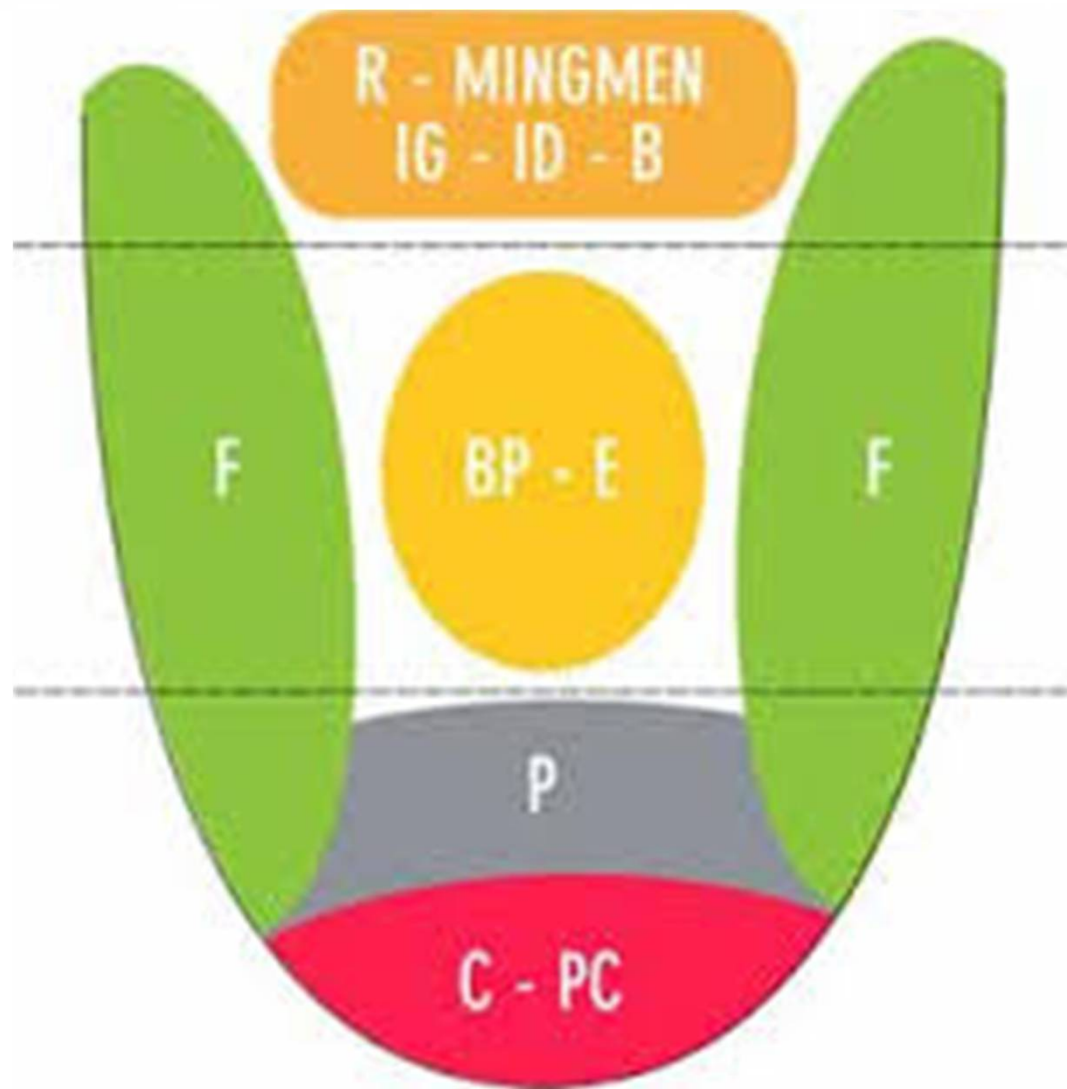


Semiologia da Língua: Diagnóstico Complementar em MTC



Embriologicamente, o coração origina-se no mesmo mesoderma, portanto entendemos que “a língua é o broto do XIN”.





SEMIOLOGIA DA LÍNGUA

- Quanto à morfologia da língua. Na medicina chinesa, o exame da língua é uma parte importante da propedêutica. A metodologia e os pontos de importância deste tipo de exame são: a língua deve ser exteriorizada de uma maneira ampla, com as bordas relaxadas, de forma a apresentar uma superfície convexa. Se o exame for feito à noite, deve-se usar um bom foco de luz.



SEMIOLOGIA DA LÍNGUA

- É importante que nada possa alterar a cor da língua, como alimentos muito frios ou quentes, frutas corantes, enfim, nada que venha influenciar esta característica.
- O exame da língua envolve dois aspectos: o do órgão em si e o voltado especialmente à sua camada superficial.



SEMIOLOGIA DA LÍNGUA

- **O corpo da língua**
- Em relação a este órgão deve-se examinar: sua cor, morfologia e movimentação.
- **Cor**
- Normalmente ela é de um avermelhado tênue. Caso esteja esbranquiçada, isso representa uma Síndrome do Frio e deficiência energética (excesso de yin qi); se não apresentar a camada esbranquiçada superficial, há uma depleção do sistema sangüíneo e energético. Se estiver muito avermelhada ou mesmo arroxeadada, geralmente trata-se de uma Síndrome Interna do Calor e Excesso Energético (excesso de yang qi).



SEMIOLOGIA DA LÍNGUA

- **Morfologia**
- Se tiver aspecto ressecado, tenso, duro, grosso e envelhecido, há uma Síndrome do Calor. Por outro lado, se o aspecto é fino, edematoso, mole, tratar-se-á da Síndrome do Frio e Deficiência Energética (excesso de yin Qi).
- É importante observar se há um aspecto edematoso; em caso positivo, haverá uma Síndrome de Alergia e de Intoxicação. Dentro desse quadro, se a língua estiver levemente esbranquiçada, haverá uma Síndrome de Deficiência do meridiano dos rins. Se o aspecto for vermelho tênue, tratar-se-á de deficiência do meridiano do estômago e do baço-pâncreas.



SEMIOLOGIA DA LÍNGUA

- Quanto à morfologia da língua. Na medicina chinesa, o exame da língua é uma parte importante da propedêutica. A metodologia e os pontos de importância deste tipo de exame são: a língua deve ser exteriorizada de uma maneira ampla, com as bordas relaxadas, de forma a apresentar uma superfície convexa. Se o exame for feito à noite, deve-se usar um bom foco de luz.



SEMIOLOGIA DA LÍNGUA

- É importante que nada possa alterar a cor da língua, como alimentos muito frios ou quentes, frutas corantes, enfim, nada que venha influenciar esta característica.
- O exame da língua envolve dois aspectos: o do órgão em si e o voltado especialmente à sua camada superficial.



SEMIOLOGIA DA LÍNGUA

- É de grande importância também examinar o aspecto e a altura das papilas linguais e se há linhas de separação. Caso existam tais linhas e as papilas estiverem altas, há uma Síndrome do Calor, freqüentemente associada a doenças infecciosas.
- A ausência ou a diminuição (em número ou tamanho) das papilas indica uma deficiência energética no meridiano dos rins ou do organismo como um todo.



SEMIOLOGIA DA LÍNGUA

- ***Movimentação***

- Se há desvios unilaterais e sinais de paralisia nervosa.
- Se apresentar tremores, indica uma deficiência do sistema sangüíneo ou de Yang.

- ***A camada superficial da língua***

- Utiliza-se a análise da qualidade e coloração dessa camada como indicadores do tipo de relação entre a doença e a capacidade de defesa do organismo do paciente.
- *Qualidade da camada superficial da língua*
- É importante notar se ela é fina ou grossa, úmida ou seca, seu grau de aderência, seu brilho ou opacidade.



SEMIOLOGIA DA LÍNGUA

- A espessura dessa camada indicará o nível de gravidade da doença. Assim, se ela for fina, estará em seu padrão normal. A doença pode estar em seu início, ou então trata-se de uma enfermidade de natureza superficial. Se a camada for grossa, a doença é grave. Frequentemente, a essa altura haverá também catarro grosso, obstipação e dispepsia, causas comuns de engrossamento dessa camada superficial.



SEMILOGIA DA LÍNGUA

- Quanto a ser úmida ou seca, a língua normalmente é semi-úmida. Se estiver mais úmida ou lisa do que o normal, trata-se, geralmente, de uma Síndrome do Frio ou da Umidade. Por outro lado, se estiver muito seca, até com fissuras, trata-se geralmente de Síndrome do Calor (infecto-contagioso) ou há algum desequilíbrio hídrico ou ainda uma grave deficiência energética no organismo.
- **Obstipação** = *Obstipação* ou Constipação intestinal é um problema de origem funcional
- **Dispepsia** = (Do grego "δυσ-" (Dys = ruptura ou dificuldade,) e "πέψη" (Pepse = digestão)) é o termo médico que designa "dificuldade de digestão"



SEMIOLOGIA DA LÍNGUA

- Quanto ao grau de aderência: quando se tem a impressão de que a língua adere firmemente, observa-se distúrbios de secreção no organismo, muitas vezes com produção exagerada de catarro e outras secreções.



SEMIOLOGIA DA LÍNGUA

- Quanto à quantidade de secreção: em condições normais sua quantidade é reduzida. A ausência completa de secreção indica problemas de deficiência do sistema de autodefesa ou então problemas gástricos. Neste caso, a língua se apresentará avermelhada e lisa. O aumento de secreção poderá indicar um agravamento da doença, enquanto sua diminuição indicará uma recuperação gradual.



- ***Coloração da camada superficial da língua***
- Branca: as pessoas em boas condições de saúde ou com doenças sem gravidade apresentam uma fina camada de cor branca ou esbranquiçada.

-

- Amarelada: essa cor deve-se normalmente à Síndrome do Calor. Quanto mais amarelada, mais intensa a Síndrome do Calor, que pode chegar mesmo à Síndrome do Fogo; esta, quando muito intensa, poderá provocar a fissura e o ressecamento dessa camada da língua.

- .



- Acinzentada: a cor acinzentada revela um estágio mais adiantado da doença. Se, além disso, a língua se apresentar úmida, haverá uma Síndrome do Frio e Deficiência Energética. Se, porém, estiver seca, haverá uma Síndrome do Calor e Excesso Energético.

- **Negra Escura:** demonstra que a doença se agravou. Além disso, quando a língua estiver úmida, haverá uma deficiência de Yang e um excesso de Yin, que é a Síndrome do Frio. Ao contrário, quando ela estiver seca, tratar-se-á de Yang e deficiência de Yin, caracterizando a Síndrome do Calor.



SEMIOLOGIA DA LÍNGUA

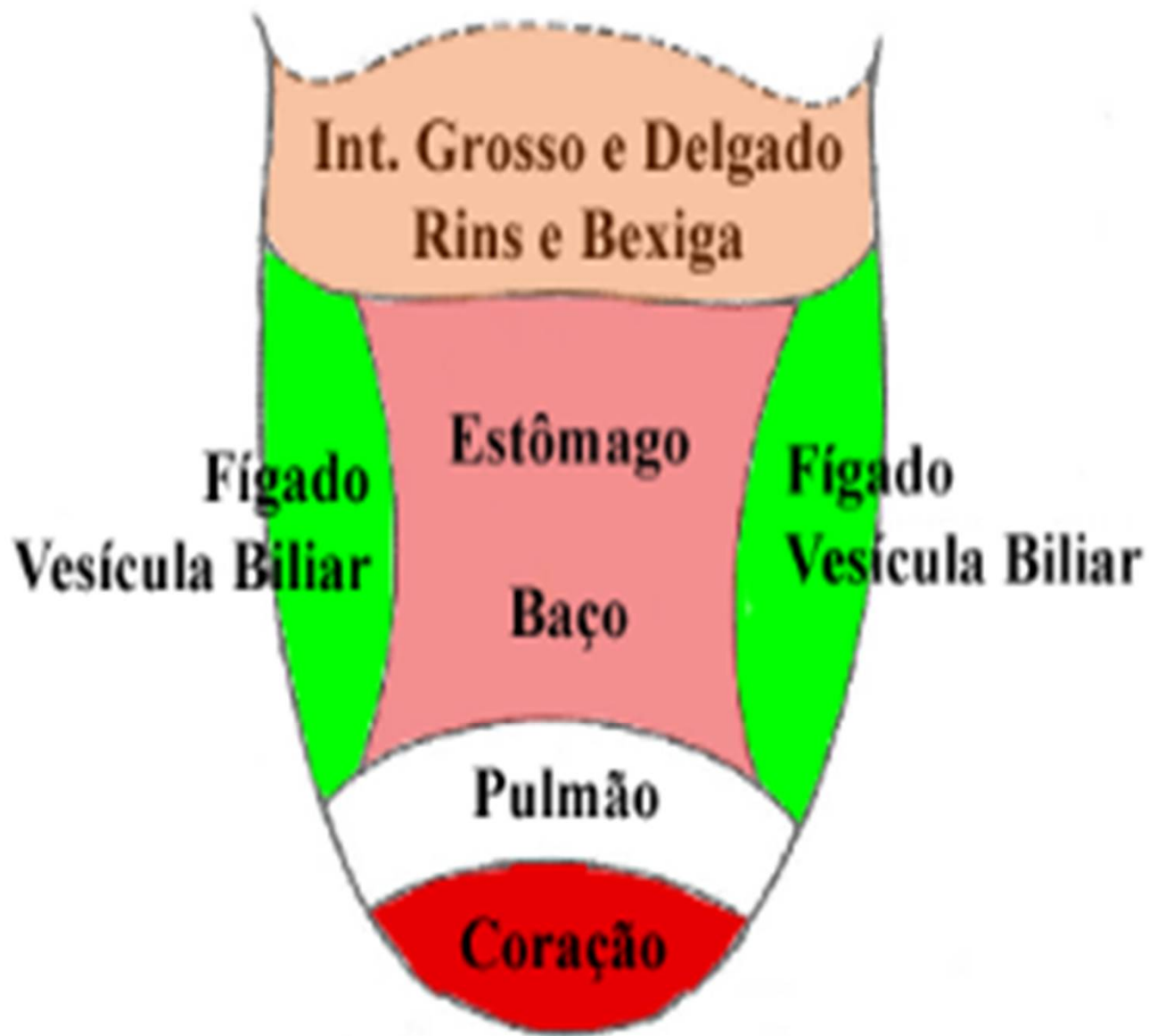- ***Relação entre as alterações na língua e as alterações dos órgãos***
- **Alterações na ponta da língua se correlacionam com alterações do coração e do pulmão e coração.**
- **A região central da língua se correlaciona com o estômago e o pâncreas.**
- **A base da língua se correlaciona com os rins.**
- **As duas bordas laterais se correlacionam com o fígado e a vesícula biliar.**



SEMIOLOGIA DA LÍNGUA

- ***Relação entre as alterações na língua e as alterações dos órgãos***
- **Alterações na ponta da língua se correlacionam com alterações do coração e do pulmão e coração.**
- **A região central da língua se correlaciona com o estômago e o pâncreas.**
- **A base da língua se correlaciona com os rins.**
- **As duas bordas laterais se correlacionam com o fígado e a vesícula biliar.**





- **Luz natural**
- **Alimentos**
 - Azeitona, beterraba, cenoura, pêsego, ameixa
 - laranja, vinagre, corante
- **Bebidas**
 - Frias, Quentes
- **Medicamentos**
 - Complexo B, antibióticos
- **Respirar de boca aberta**
- **Cigarro**



LÍNGUA

- CORPO
 - Movimento
 - Tamanho
 - Cor
 - Superfície
- SABURRA
 - Cor
 - Espessura
 - Umidade
 - Descamação



MOVIMENTO

- Tremor
- Contratura
- Paralisia
- Rigidez
- Atrofia
- Desvio



TAMANHO

- Atrofia
- Desidratação
- Grande
- Marcas dentárias
- Hipotireoidismo
- Umidade



COR

- Pálida
- Vermelha
- Vermelha escura
- Purpúrea



FISSURAS

- Doença aguda e grave; crônica e longa;
- Vazio de Qi e Xue; Vazio de Yin
 - Desnutrição, Avitaminose



SABURRA

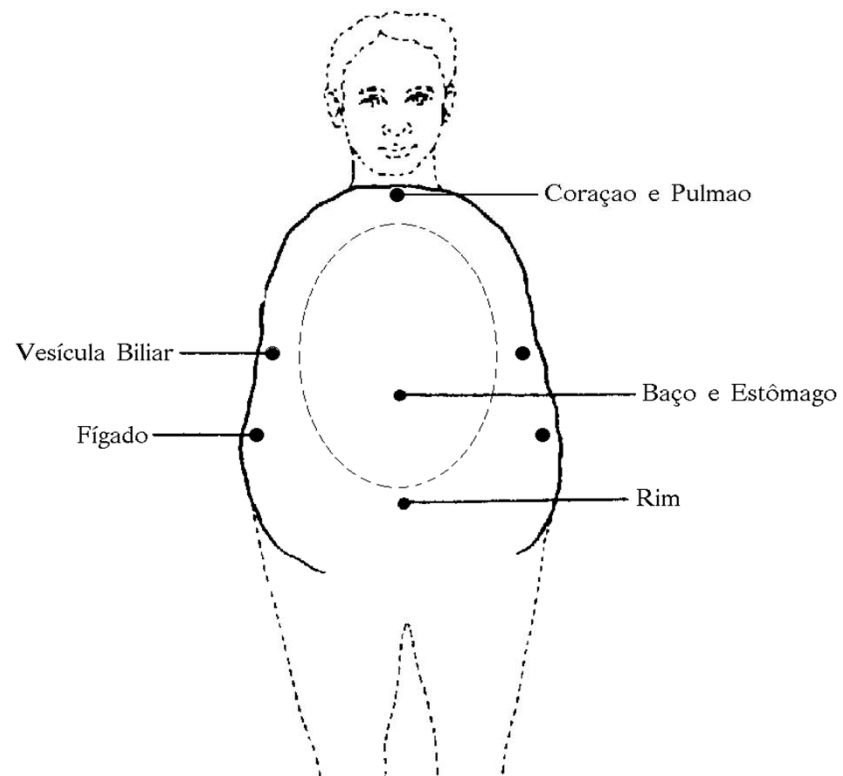
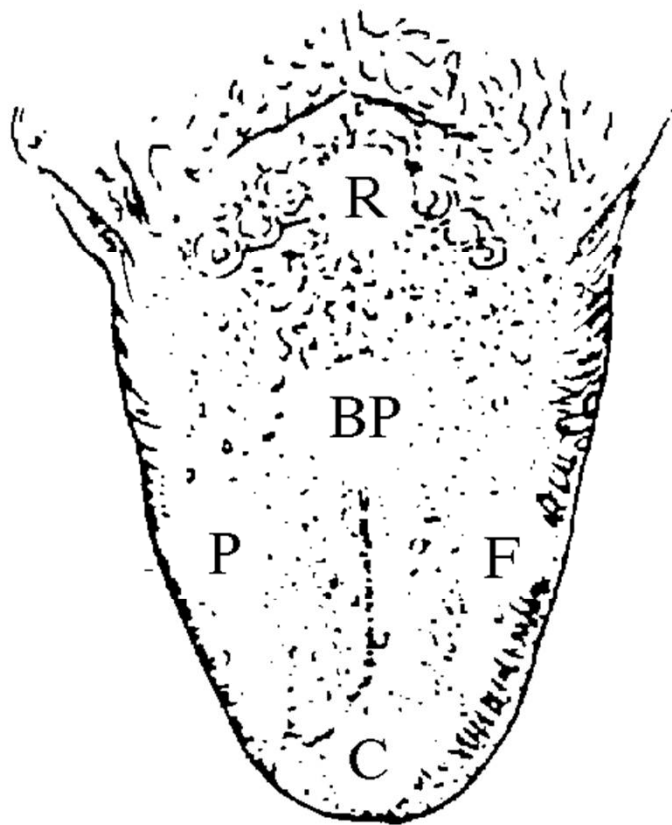
- Branca
- Amarela
- Verde
- Marrom
- Cinza
- Preta



SABURRA

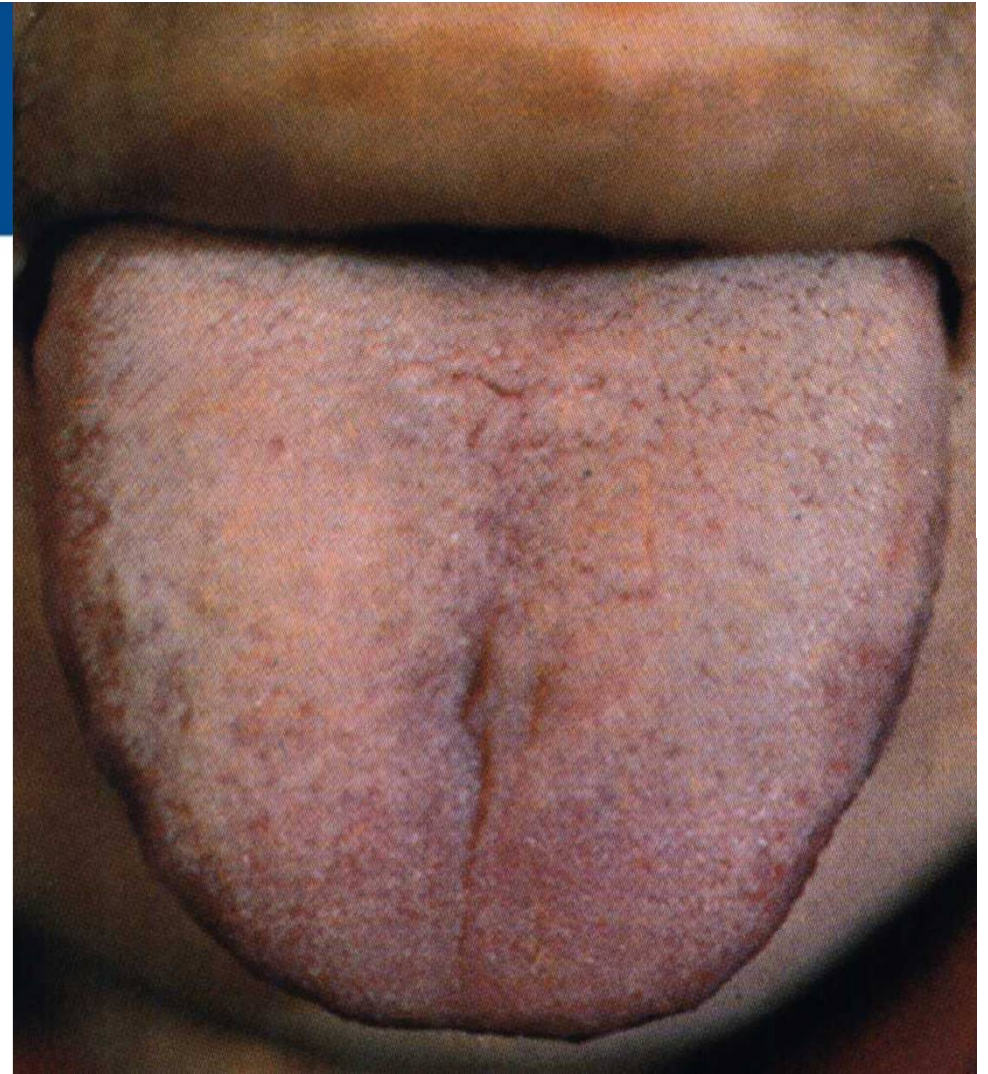
- ► Fina /Espessa
Gordurosa /Lodosa
- ► Descamada
– Geográfica
- ► Brilhante /Seca
Muco
- Umidade, BP,
Estagnação de
Alimentos
- Doença aguda e
grave; crônica e
longa; Vazio de Qi e
Xue; Vazio de In
– Desnutrição,
Avitaminose





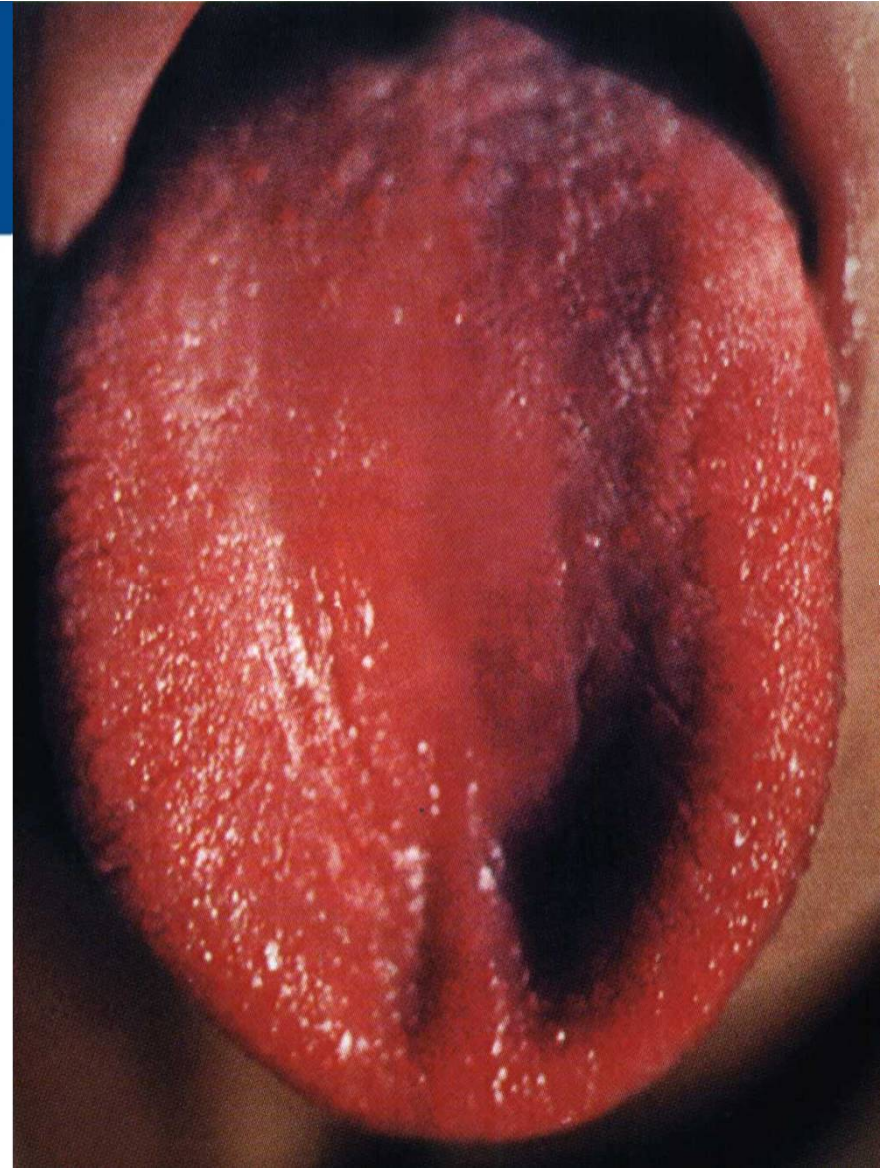
LÍNGUA CINZA

APARECE TANTO EM
SÍNDROMES DE FRIO
INTERNO OU DE
CALOR INTERNO E
ACÚMULO
DE MUCOSIDADES



LÍNGUA VERMELHO ESCURO

Nas doença febris
causadas
por Xie Qi, indica que o
calor perverso já penetrou
no sangue nutritivo,
observa-se
em pacientes com
doenças crô-
nicas ou grave.

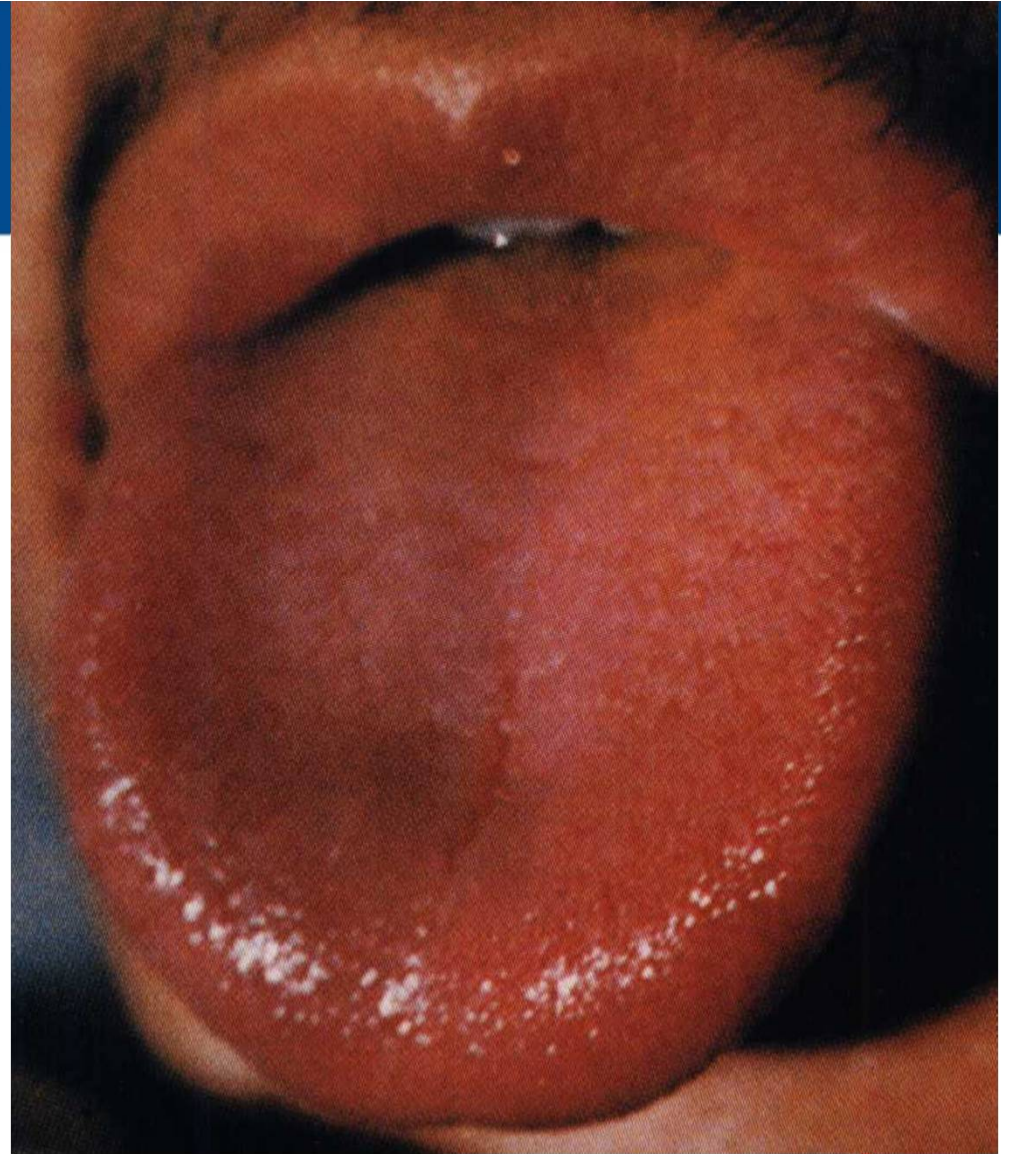


LÍNGUA VERMELHA

Língua vermelha

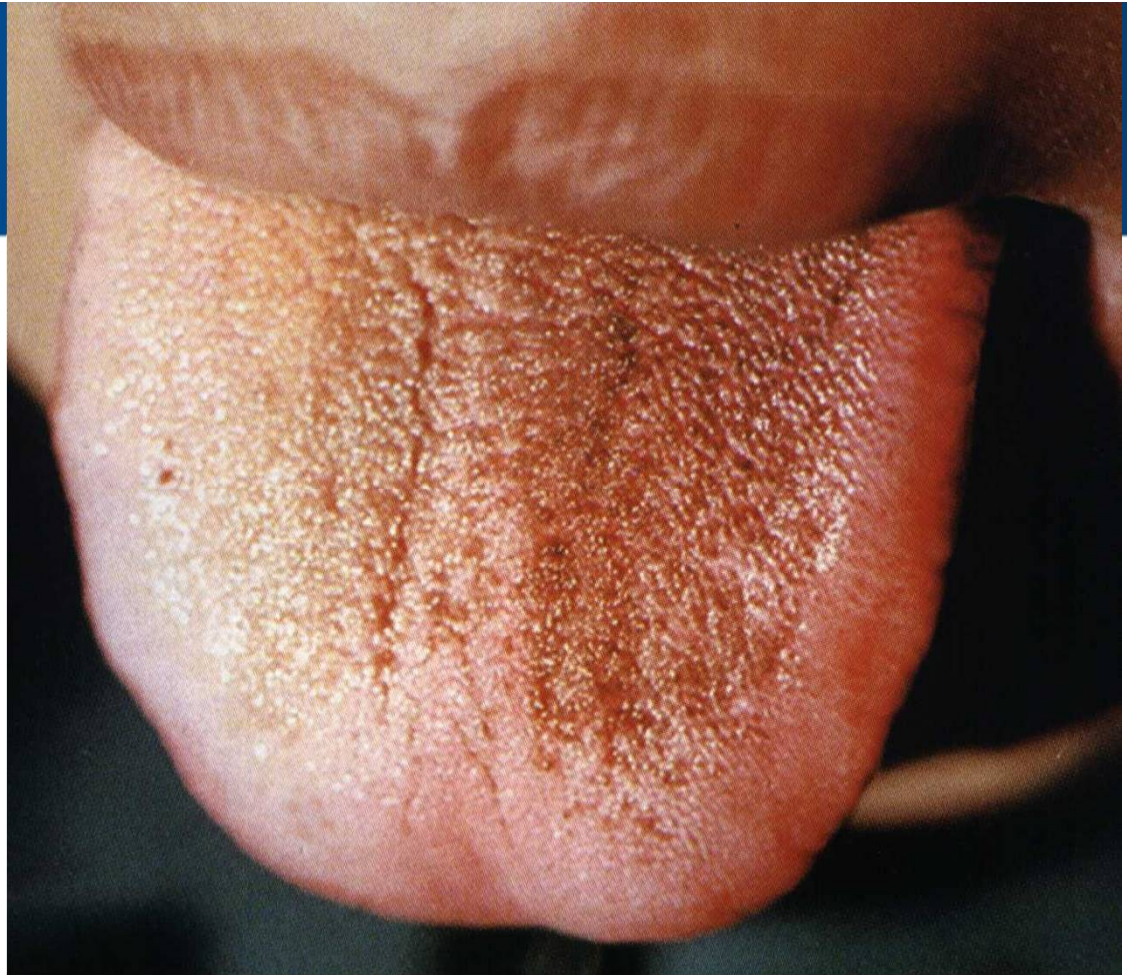
Uma língua mais vermelha que o normal indica afecção pelo calor.

Observa-se em síndromes de excesso de calor interno



LÍNGUA PURPÚREA

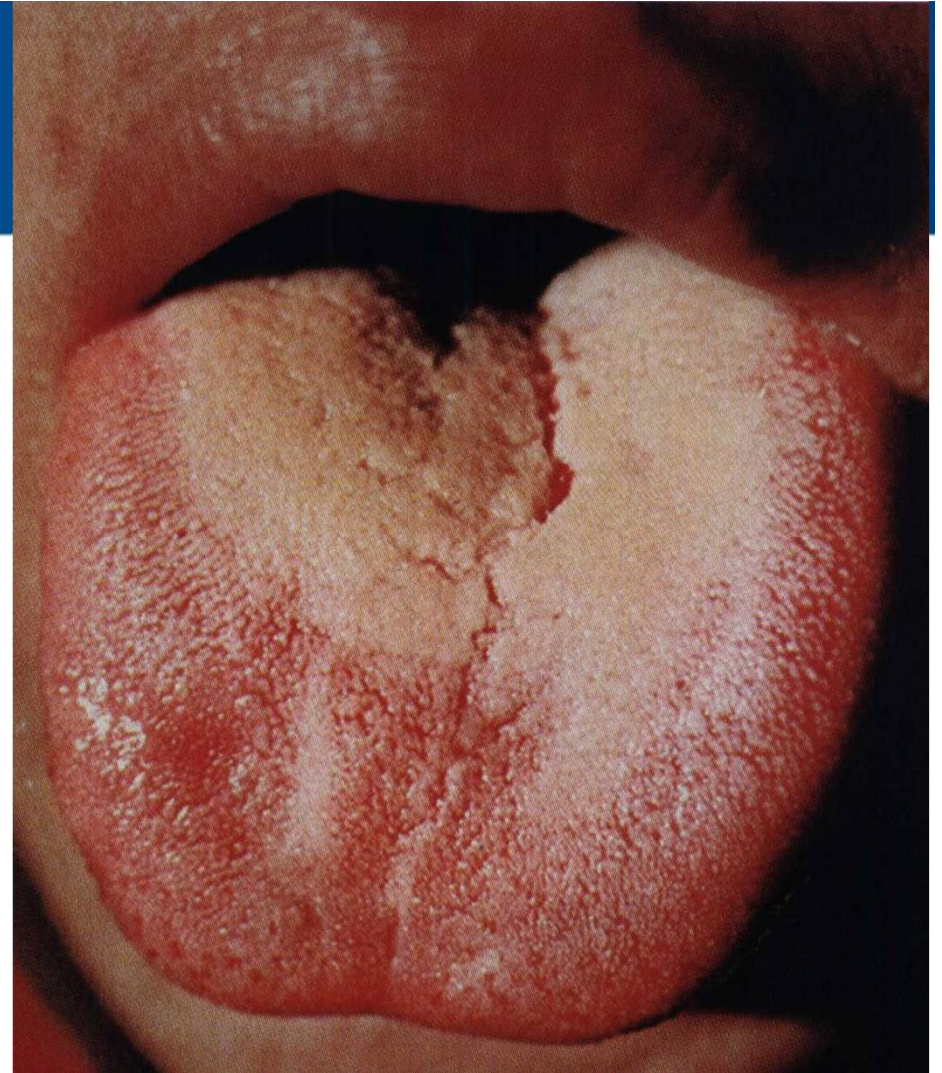
Uma língua purpúrea indica estagnação de Qi, lesando os Jing Ye acometida pelo frio interno excessivo.



SABURRA BRANCA

SINDROMES EXTERNAS
OU DE FRIO.

OBSERVA-SE ESSE TIPO
DE LÍNGUA EM
TUMORES INTERNOS



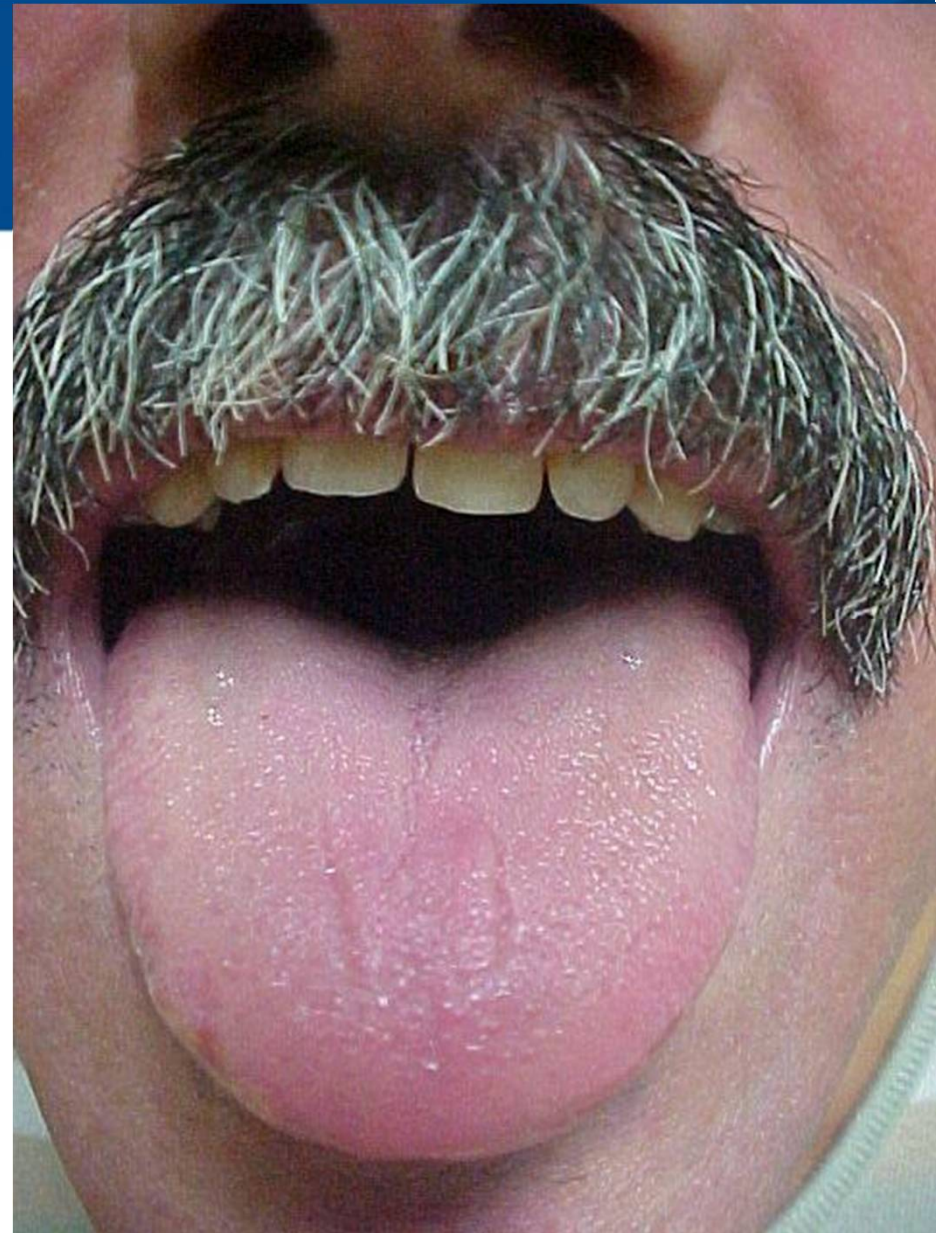
LINGUA PÁLIDA

Língua com revestimento branco úmido.

Aspecto lingual.

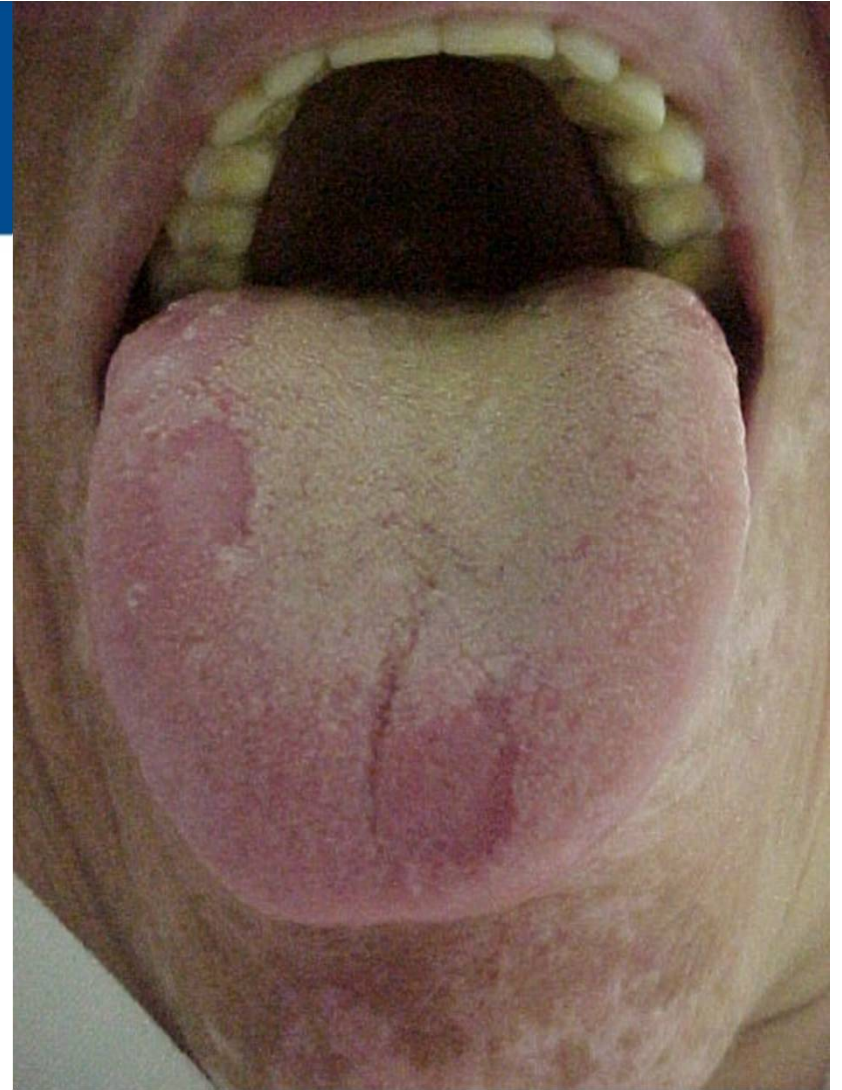
Língua clara
Saburra branca

Etiopatogenia – Presença
de frio umidade resultante
De agressão pelo Xie Qi,
pseudo frio no BP e E



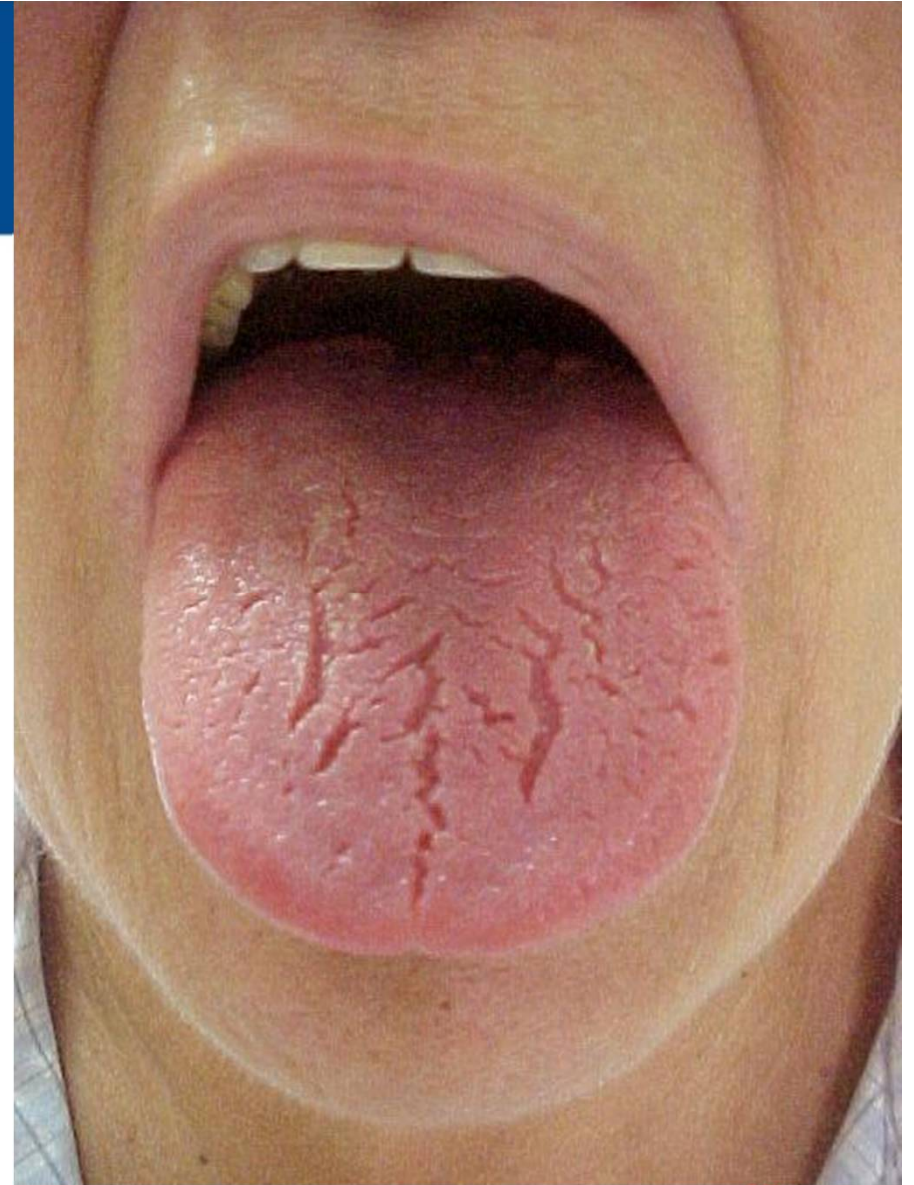
REVESTIMENTO AMARELO

CALOR PATOGÊNICO
INTERNO, ACOMENTENDO
PULMÃO, BAÇO PÂNCREAS
E ESTÔMAGO.



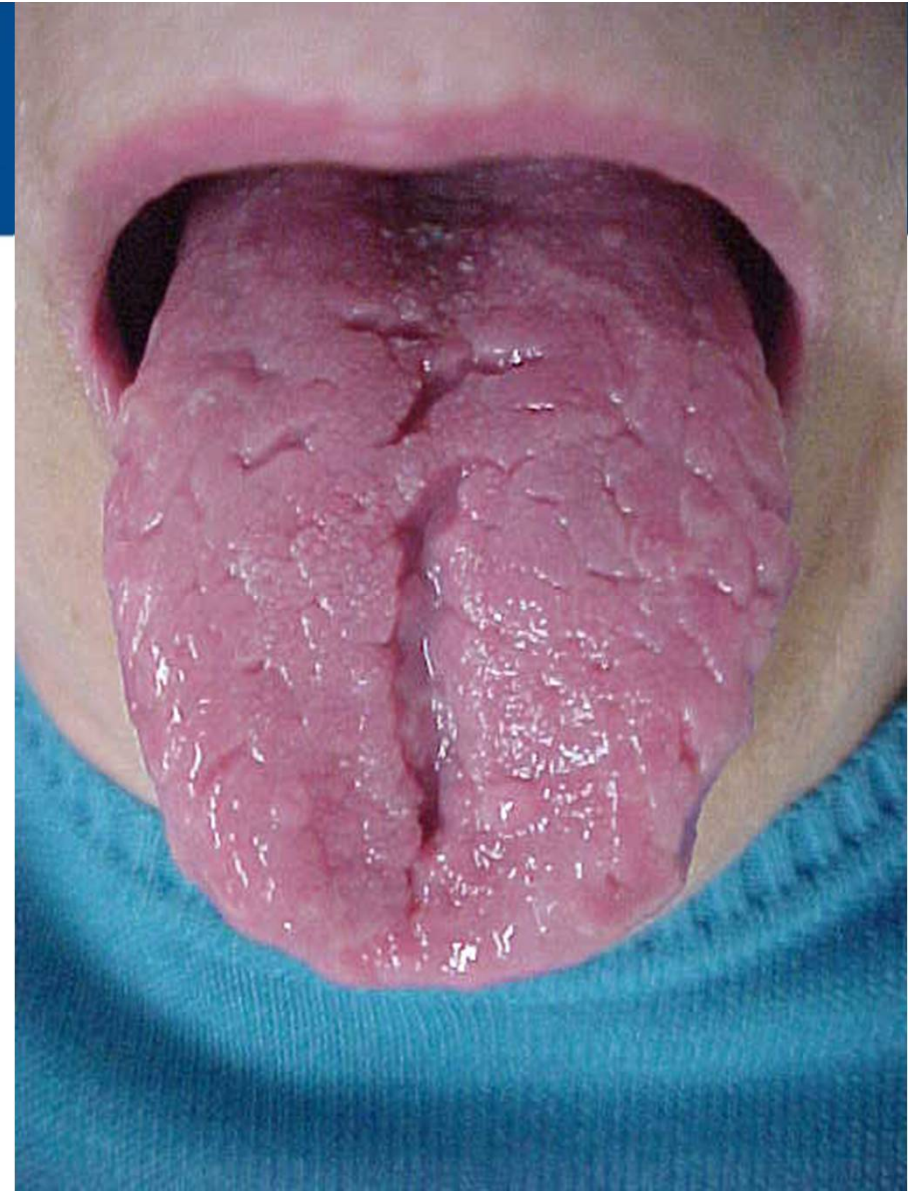
DESNUTRIÇÃO

PERDA DE JINGYE
EXCESSO DE CALOR
DEFICIÊNCIA DE XUE
AFETANDO P; BP; E.



LÍNGUA COM FISSURAS

FOGO QUE PREJUDICA OS
JINGYE, CAUSANDO
GRANDE PERDA DE
ESSÊNCIA



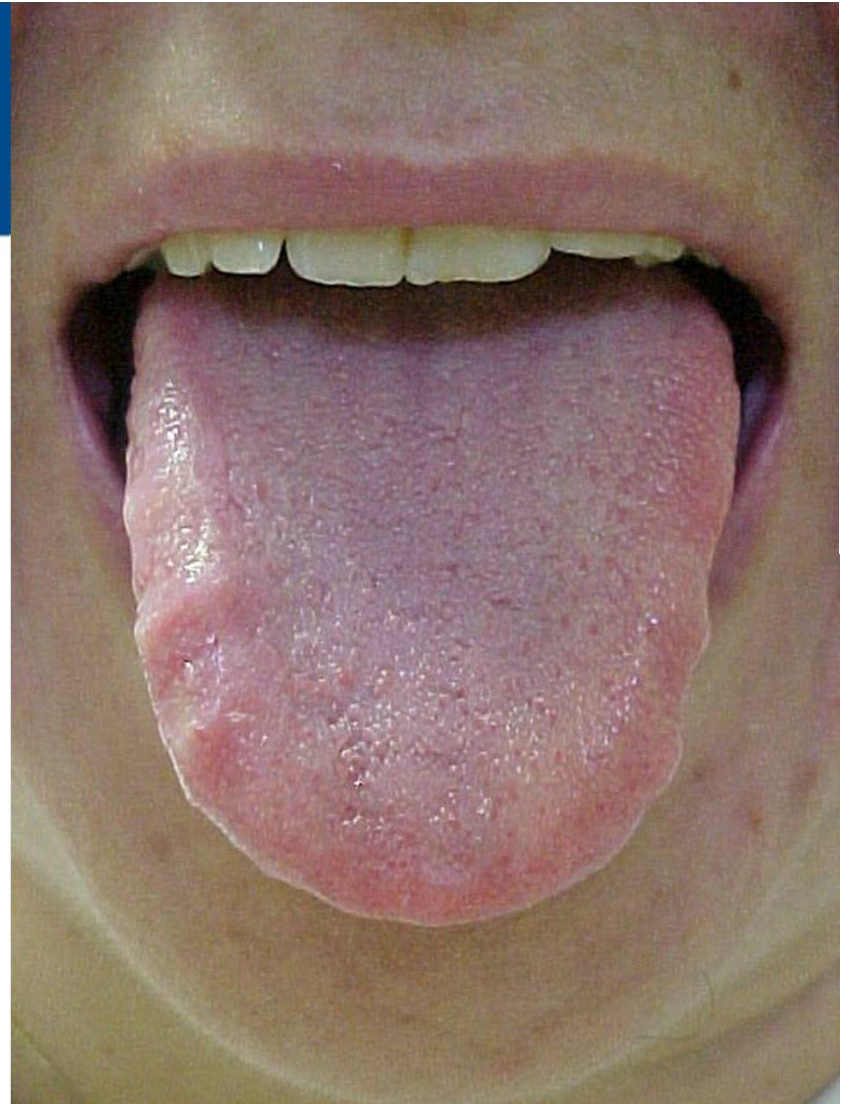
MARCAS DENTÁRIAS

DEFICIÊNCIA DE BP

ACÚMULO DE XIE DO
FRIO

RETENÇÃO HÍDRICA

DEFICIÊNCIA DE YANG
DO FÍGADO

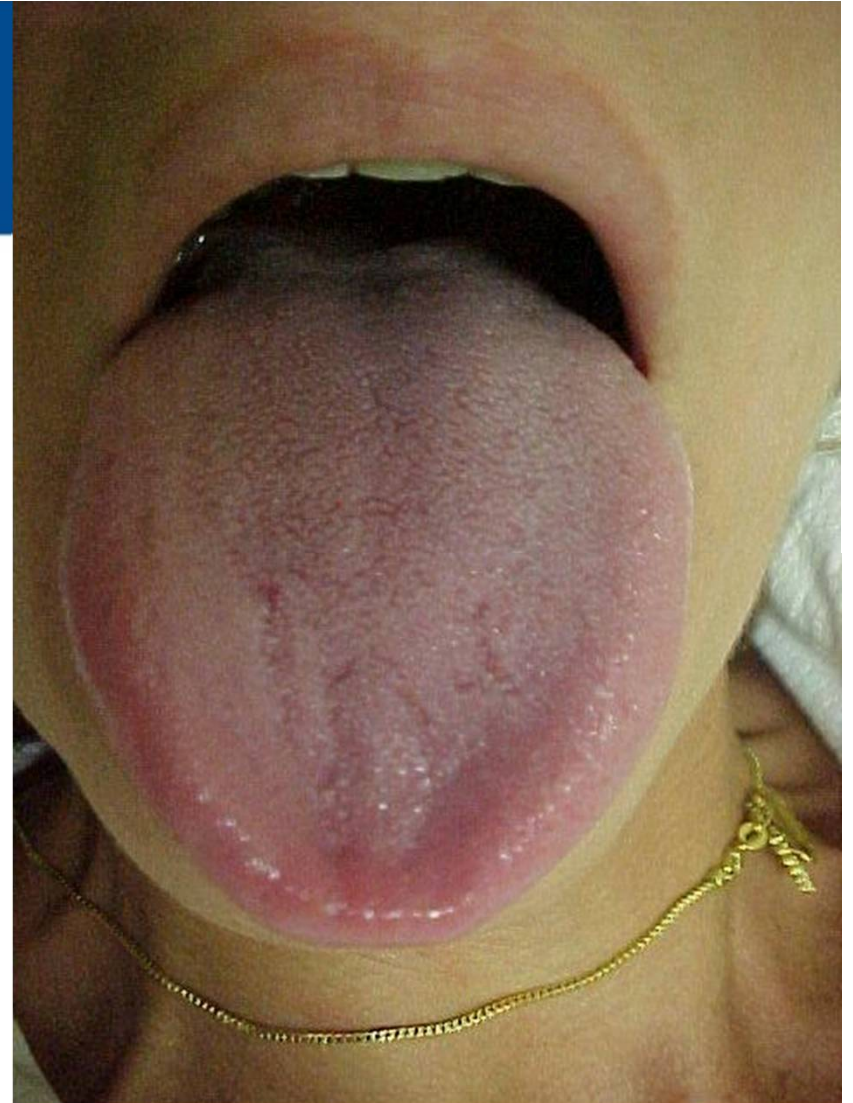


GRANDE

DEFICIÊNCIA DO BP E
DOS RINS.

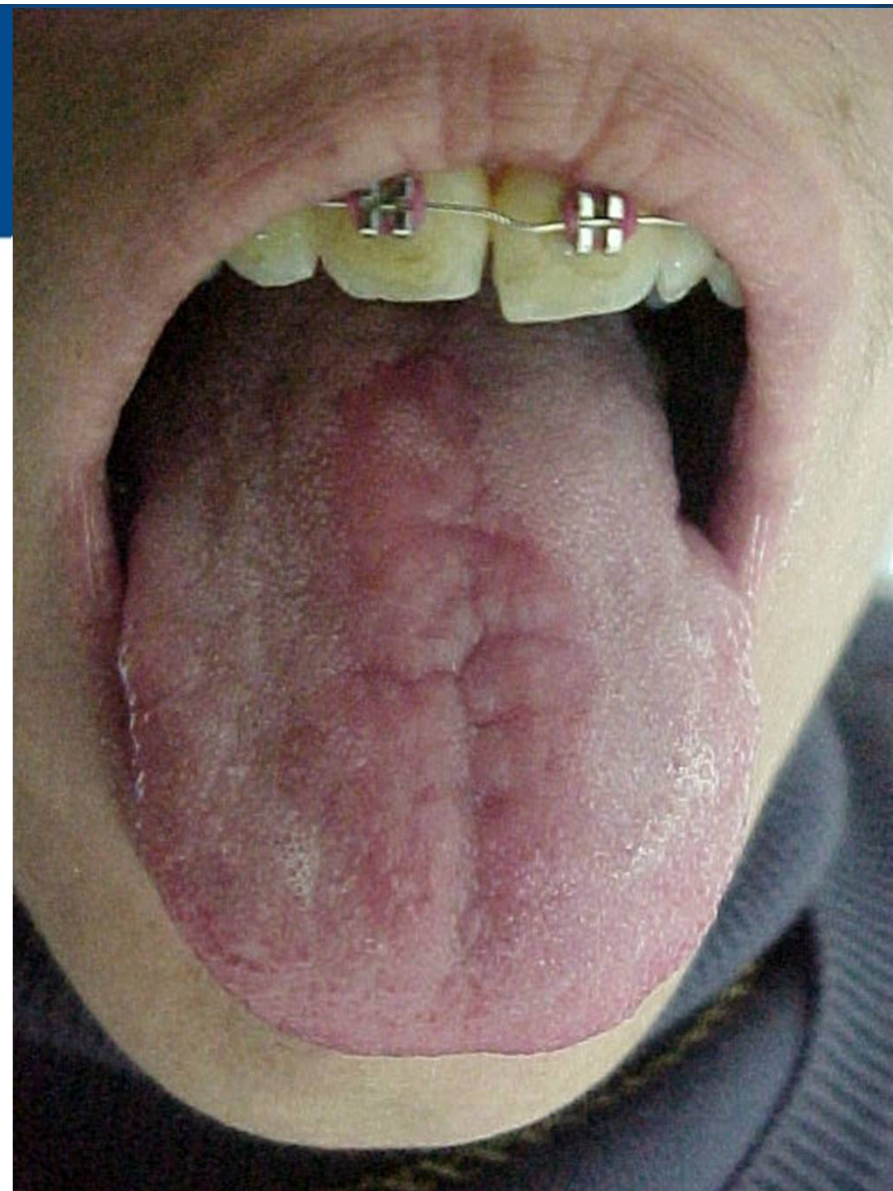
MÁ TRANSFORMAÇÃO
DOS JINGYE

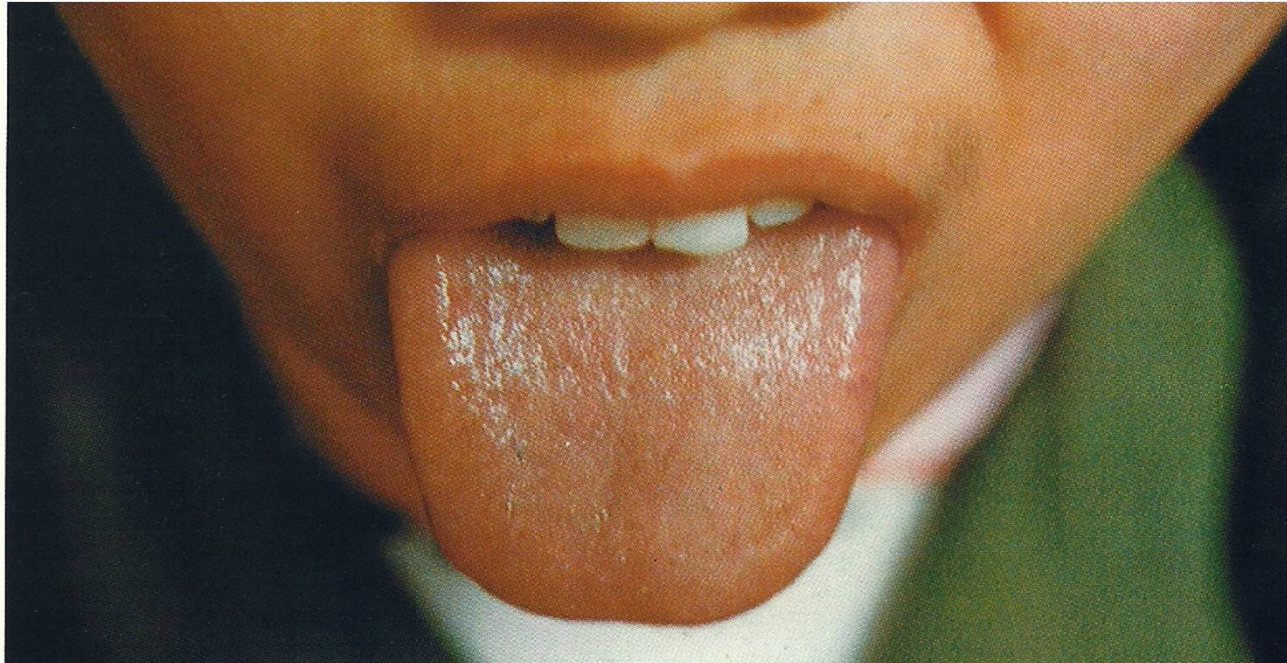
ESTAGNAÇÃO DE ÁGUA
OU MUCOSIDADES



ATROFIA

MÁ NUTRIÇÃO DOS
TENDÕES POR
DEFICIÊNCIA E DE
SANGUE INDICANDO
DOENÇAS CRÔNICAS





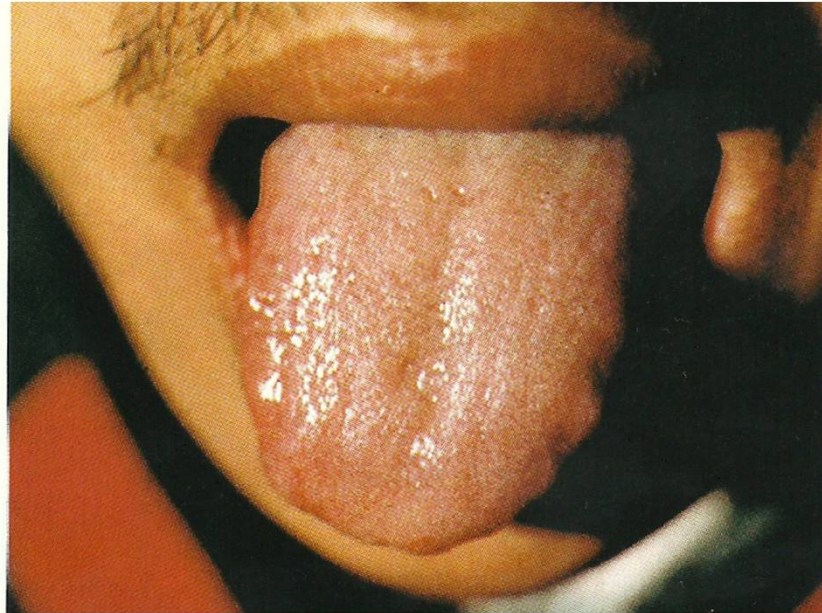1. Língua vermelho-clara com revestimento (saborra) branco, fino e úmido

ASPECTO LINGUAL

- **Língua** – Vermelho-clara, úmida, macia, mole, viçosa (tenra) e com tamanho regular.
- **Saborra** – Clara, fina, úmida e brilhante (as partes brilhantes da língua são artefatos fotográficos – reflexo da luz – presentes na maioria das figuras que se seguem).

Principais etiopatogenias – Língua e saborra de um indivíduo sadio. Pode ser vista em indivíduos com invasão recente pelos fatores patogênicos exógenos ou com lesões internas leves.

Diagnóstico – Língua em paciente normal.



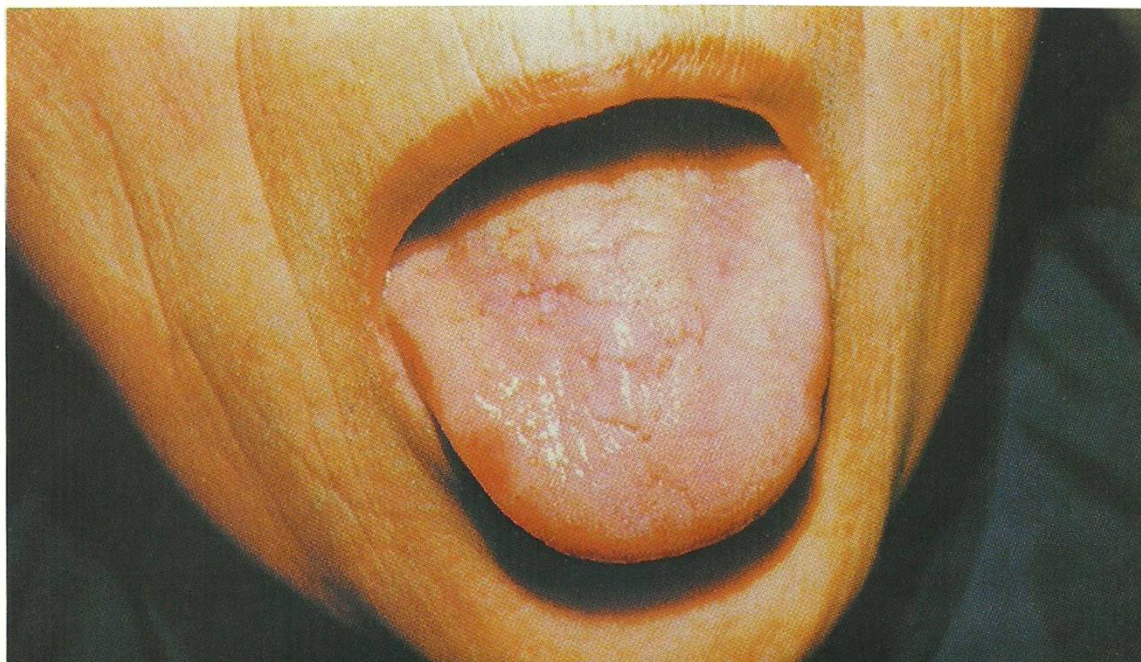
2. Língua vermelho-clara, com marcas de dentes (facetas) e revestimento branco, fino, úmido e escorregadio

ASPECTO LINGUAL

- **Língua** – Vermelho-clara, com facetas dentárias (roda dentada) nas bordas e com aspecto nem envelhecido nem viçoso (língua envelhecida – ao se retrair se torna rígida, sua cor é cinza escura e opaca. Língua viçosa-tenra – é macia e úmida, com aumento discreto no seu tamanho).
- **Saburra** – Fina, clara, úmida e escorregadia.

Principais etiopatogenias – Língua e saburra de um indivíduo sadio. Pode ser vista em casos de doenças causadas pela umidade perversa, resultante de agressão pelos fatores patogênicos exógenos nas doenças causadas pela deficiência de *Qi* acompanha de exacerbação da umidade.

Diagnóstico – Deficiência do baço com exacerbação da umidade.
Comumente vista em casos de doenças crônicas leves.



5. Língua pálida e brilhante

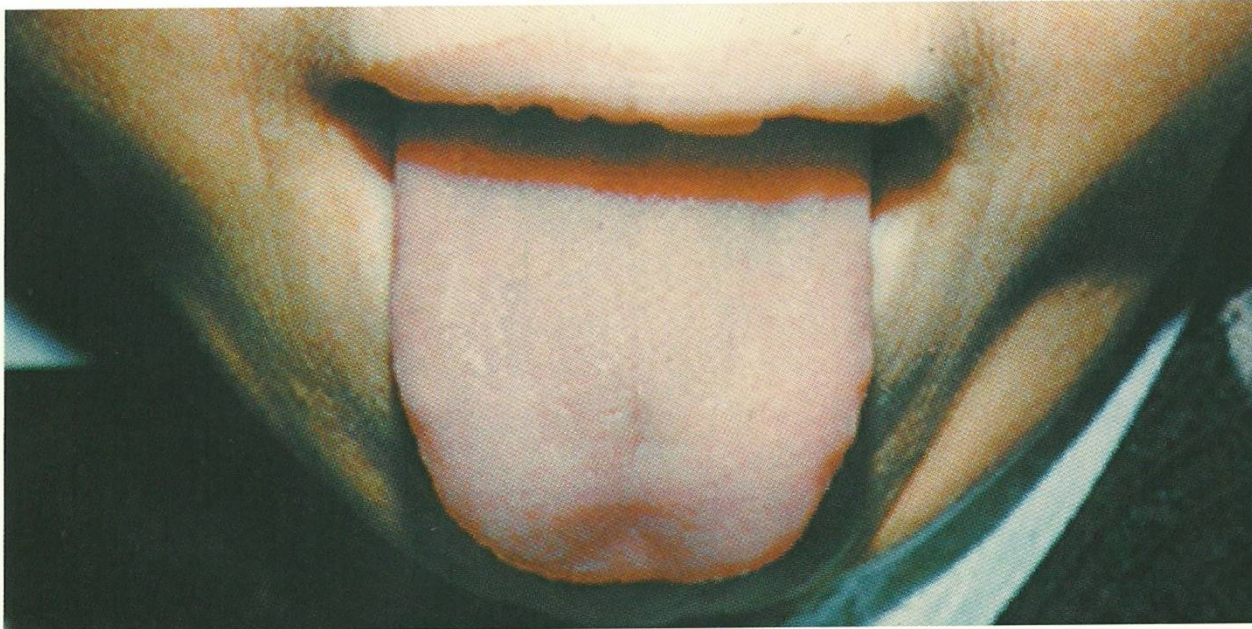
ASPECTO LINGUAL

- **Língua** – Clara, mole, viçosa, brilhante, úmida e esbranquiçada na superfície.
- **Saburra** – Grande parte da saburra é descamada (destacada), tornando a superfície lisa, brilhante e escorregadia. Na parte da raiz da língua ainda resta uma fina e branca saburra. No lado direito há manchas hemorrágicas (sangue coagulado).

Principais etiopatogenias – Pode ser vista em casos de depleção de *Qi* e de *Yin*, insuficiência de *Qi* e de sangue, deficiência de *Qi* e de sangue, debilidade de *Yang* com estase (coagulação) sangüínea.

Diagnóstico – Depleção de *Qi* e de *Yin* acompanhada de estase (coagulação) sangüínea. Comumente vista em casos de doenças cardíacas, como insuficiência cardíaca e anemias.





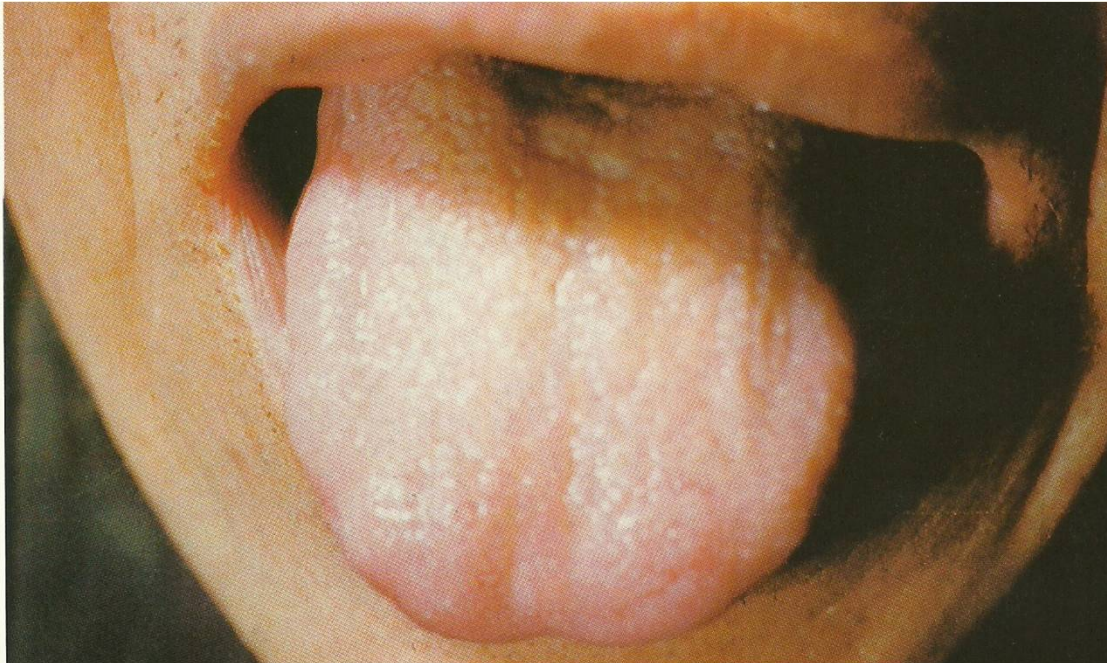6. Língua pálida e fina com pouco revestimento (saborra)

ASPECTO LINGUAL

- **Língua** – Clara e fina, a extremidade (ponta da língua) é lisa e brilhante.
- **Saborra** – Fina, esbranquiçada, com pequena quantidade de *Jin-Yê* (essências nutrientes-fluidos corpóreos).

Principais etiopatogenias – Pode ser vista em paciente com deficiência de *Yin* e de *Yang*, insuficiência do *Qi* e do sangue, pseudodepleção de *Yang-Qi*, insuficiência das essências corpóreas-fluidos corpóreos (*Jin-Yê*).

Diagnósticos – Deficiência de *Yang* dos rins, depleção do *Qi* e do sangue. Comumente vista em casos de anemias, desnutrição severa e doenças renais crônicas.



8. Língua pálida com revestimento branco e deteriorado de aspecto cozido

ASPECTO LINGUAL

- **Língua** – Clara, com tamanho aumentado, macia e viçosa (tenra).
- **Saburra** – Branca, espessa e aparentando queijo de soja deteriorado de aspecto cozido; embora clara, não chega a ser transparente.

Principais etiopatogenias – Depleção do *Qi* e do sangue, deficiência extrema de *Yang-Qi*.

Diagnóstico – Insuficiência de *Yang* do aquecedor médio, deficiência de *Qi* e de sangue. Comumente vista em casos de anemias, deficiência nutricional severa, doenças cardíacas em geral, como insuficiência cardíaca, etc.



DIAGNÓSTICO ATRAVÉS DA LÍNGUA

1. CONCEITO

*Método que aponta patologias segundo a M.T.C através da observação de **coloração, forma e sua saburra e umidade.***

COR: indica condições do sangue, Qi nutritivo e sistemas Yin.

FORMA: estado do sangue e do Qi nutritivo.

SABURRA: estado do sistema Yang.

UMIDADE: estado dos fluidos corpóreos (Jin Ye).



2. TEORIAS

Há manifestações na língua através dos meridianos principais e seus acoplados. Exemplos:

***C:** se distribui pela base da língua.*

***BP:** base da língua esse ramifica por baixo dela.*

***R:** percorre as 2 laterais da língua a partir de sua base.*

***F:** se entrelaçam na base da língua.*

Todos os órgãos maciços Zang e os oco Fù, possuem uma comunicação direta ou indireta com a língua.

*Alterações energéticas nesses meridianos se manifestarão na língua conseqüentemente. Os meridianos que se manifestam com mais clareza são: **C**, **BP** e **E**.*

A língua é o broto do Coração.

*A **saburra** é a manifestação da evaporação da energia Qi proveniente do Estômago.*



3. CORAÇÃO

Comanda os vasos sangüíneos e na língua possui forte vascularização.

Tem o domínio da mente, sistema nervoso, funções cerebrais, movimentos da língua, articulação de palavras e expressão de sentimentos.

"Todas as emoções geram Fogo", "As cinco emoções podem se transformar em Fogo", pois a maioria das emoções podem estagnar o Qi e o Qi comprimido por muito tempo, pode gerar Fogo.

4. BAÇO PÂNCREAS

*Paladar e apetite estão relacionados com BP e E.
Transformação e distribuição de energia.*



5. MICROSSISTEMA DA LÍNGUA

*Segundo o livro denominado "**Espelho da Medicina**", encontra-se escrito:*

" A extremidade da língua indica o estado geral do Coração e a área central, o estado geral do Baço e do Estômago. Já as laterais da língua demonstram as condições do Fígado e da Vesícula Biliar e finalmente, a raiz da língua reflete o estado geral dos Rins".

Ou simplesmente que a extremidade da língua reflete o TA superior, a área central o TA médio, e a raiz da língua o TA inferior.



6. ALTERAÇÕES ESTACIONAIS

Com relação à saburra podemos encontrar:

VERÃO: *saburra aumenta em quantidade e torna-se espessa, algumas vezes apresenta coloração amarelo-clara.*

OUTONO: *a quantidade de saburra é grande, mas fina e ressecada.*

INVERNO: *geralmente se torna mais úmida.*



7. *DIAGNÓSTICO DIFERENCIAL*

Usar outros métodos de diagnósticos para não precipitar-se no diagnóstico. Exemplos:

Saburra Cinza-Escura: febre extrema ou frio extremo.

Língua Cor Vermelho-Escuro: estagnação de calor perverso (gerado pela invasão de fatores patogênicos exógenos no sistema Yin de nutrição). Exacerbação da deficiência do Yin (gerado por fatores patogênicos endógenos).

Geralmente o aspecto e a saburra coincidem, mas deve-se observar separadamente. Exemplos:



Língua Vermelha Com Saburra Amarela E Ressecada: *síndrome de calor maciço.*

Vermelho Escuro: *sintomas de calor.*

Saburra Úmida E Esbranquiçada: *síndrome de frio.*



ALTERAÇÃO DA SABURRA:

Fase Inicial de Invasão por Fatores Patogênicos Exógenos: na maioria dos casos não há alteração da saburra.

Interiorização da Energia Perversa: saburra fina torna-se espessa.

Geração de Calor devido à Interiorização da Energia Perversa: saburra esbranquiçada torna-se amarelada.

Excesso de Calor acompanhado de Desgaste de Essências Nutrientes (Fluidos Corpóreos): saburra amarela e ressecada



Regressão da Energia Perversa e Recuperação da Energia Verdadeira: saburra espessa vai gradativamente desaparecendo e tornando a cor da língua mais clara.

Saburra da Língua apresenta alguns locais Destacados ou Desprendidos, tornando-se Desprovida de Saburra e a Superfície da Língua torna-se Lisa: indica o ressecamento das essências nutrientes (fluidos corpóreos) geralmente é um mal prognóstico.



ALTERAÇÃO DA COR DA LÍNGUA:

Caso a Língua adquira uma Coloração Vermelho-Escura: isto representa a invasão de calor no sistema Yang (de nutrição) e no Xue (sangue).



8. SEMIOLOGIA DA LÍNGUA

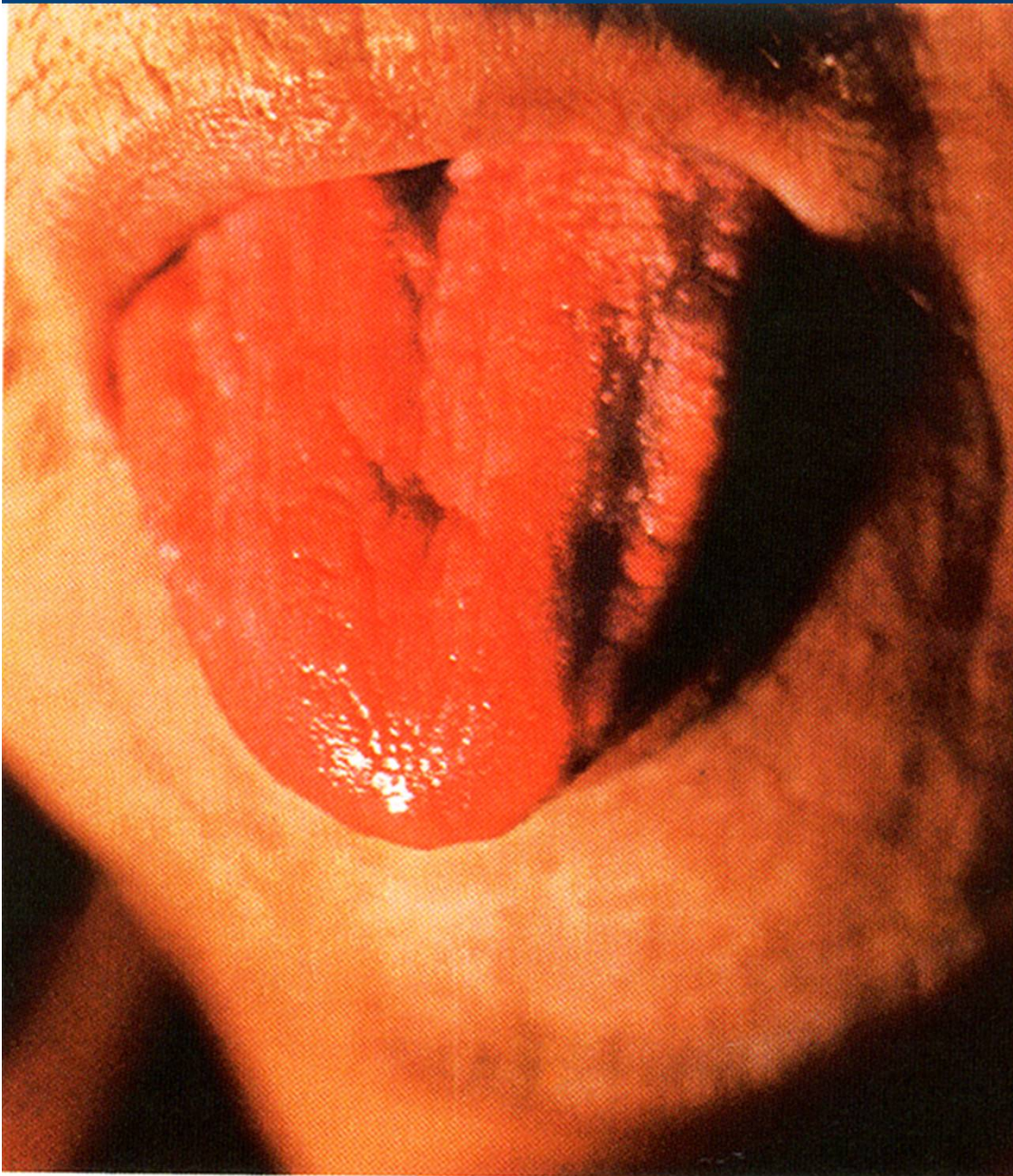*Com relação à língua devemos basicamente observar 3 fatores:
Cor, Forma e Mobilidade.*

Com relação à saburra devemos observar: Cor e Qualidade.

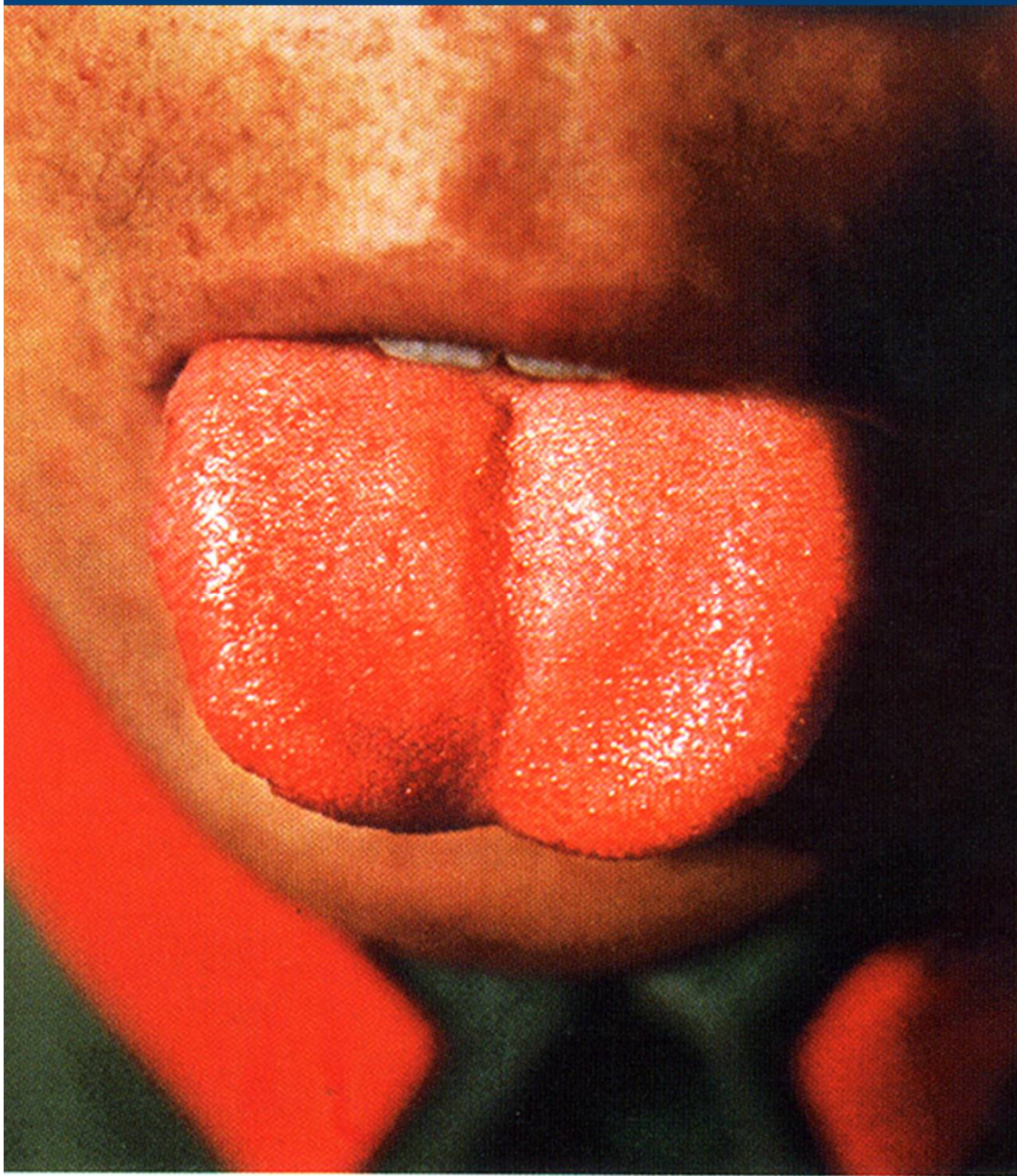

Língua vermelha e sua análise



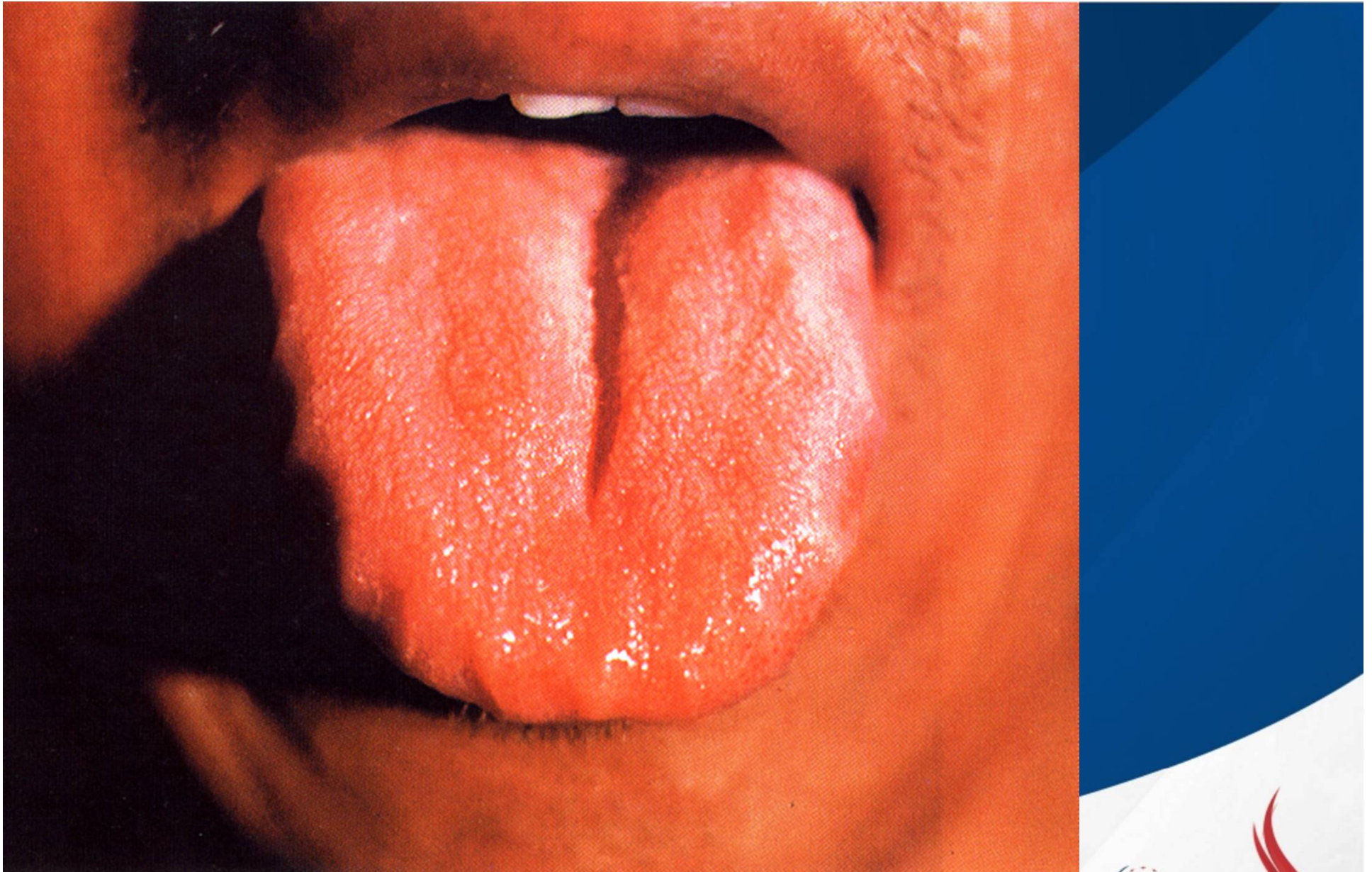


**Língua vermelha
e brilhante**

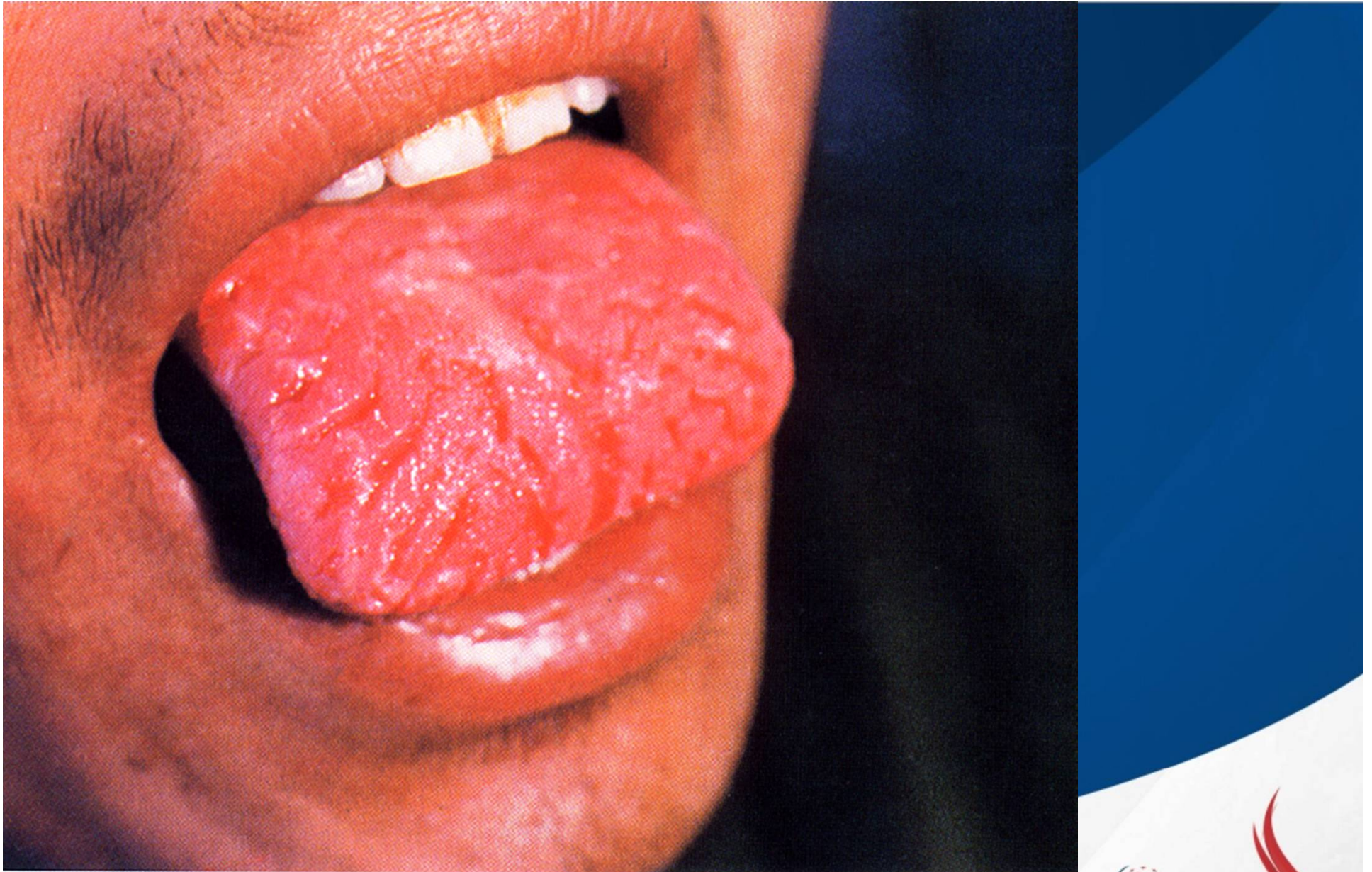

**Língua
vermelha com
pontos
brancos com
revestimento
branco e
fino.**

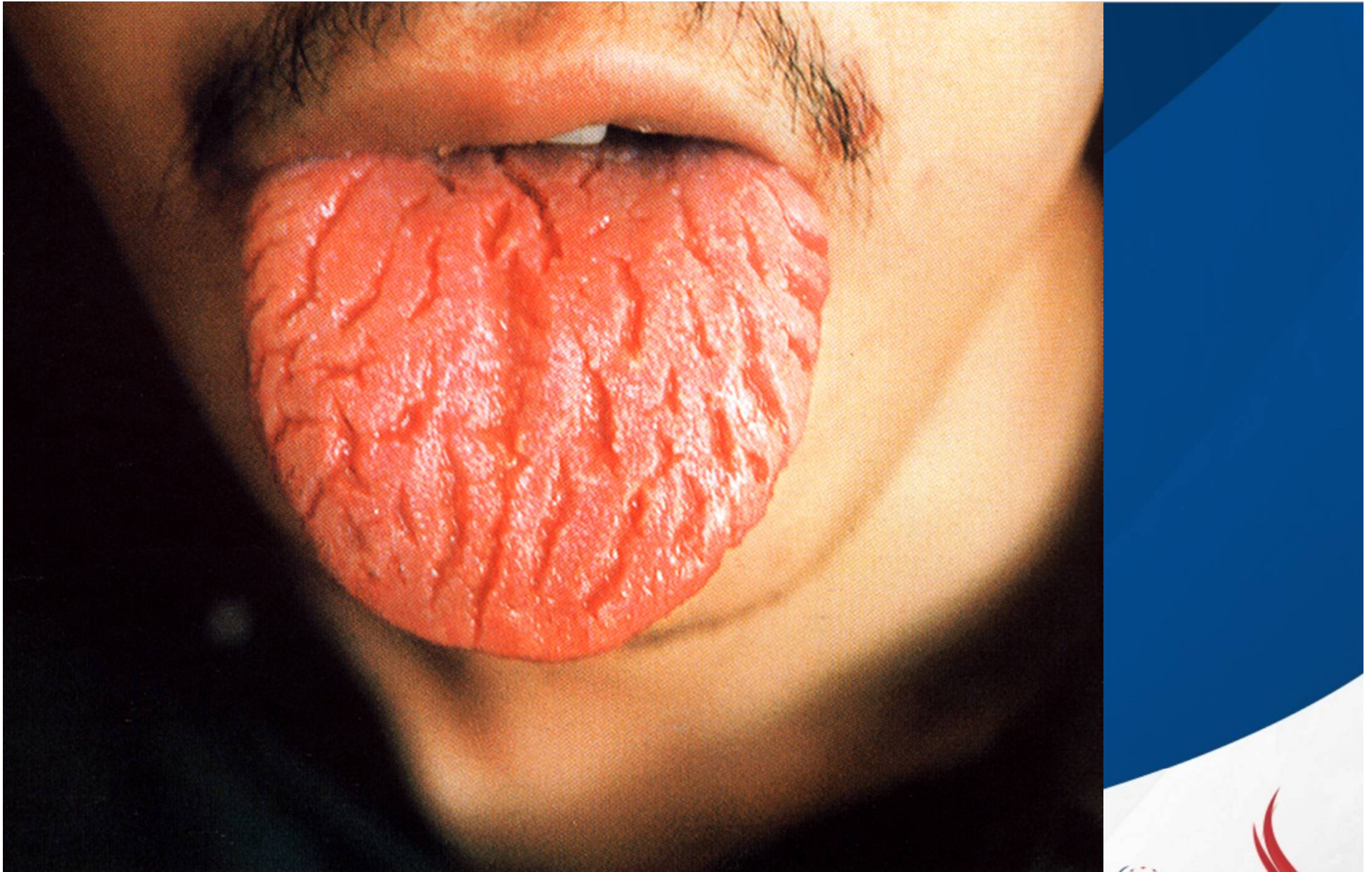




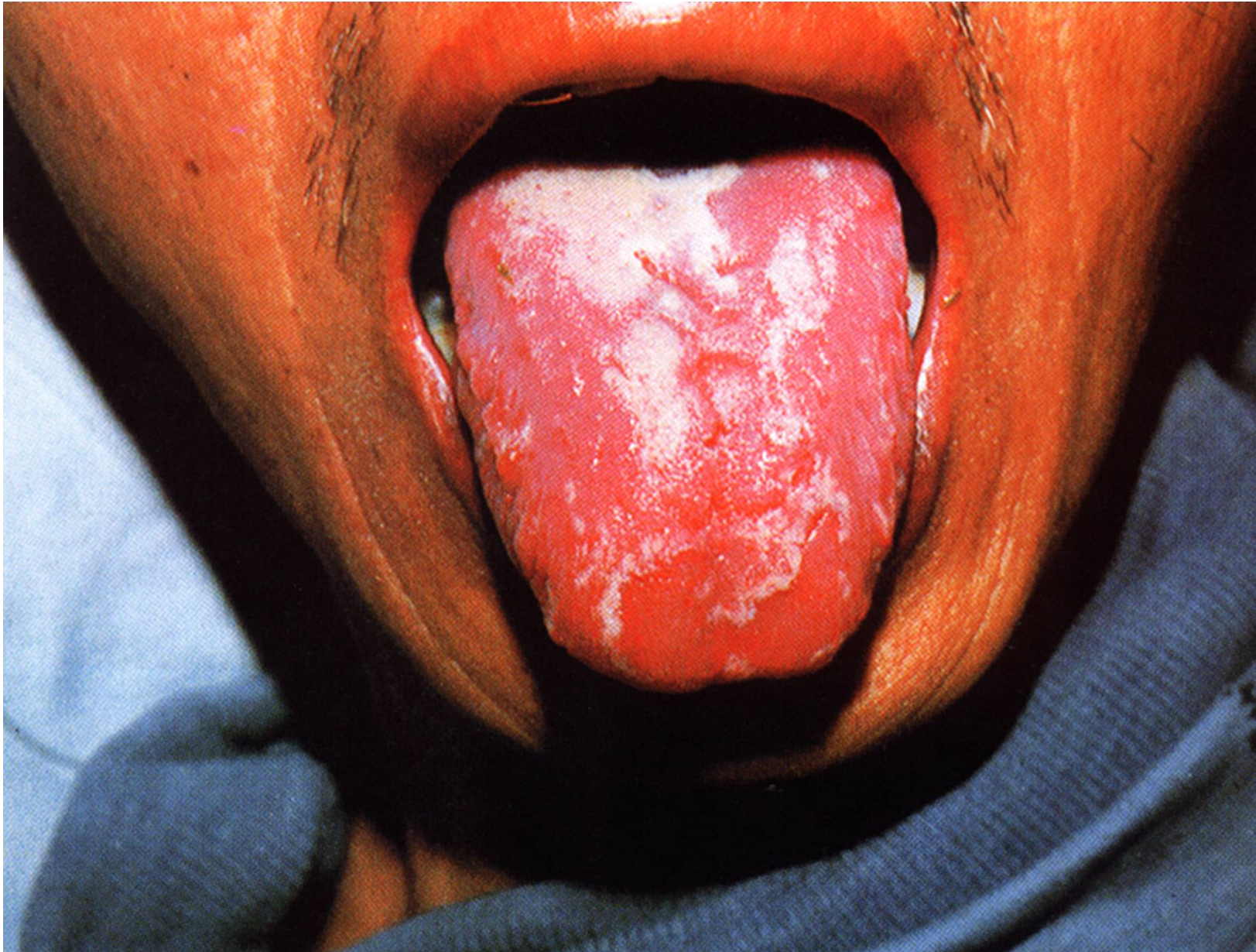Língua vermelho-clara com revestimento preto e seco.



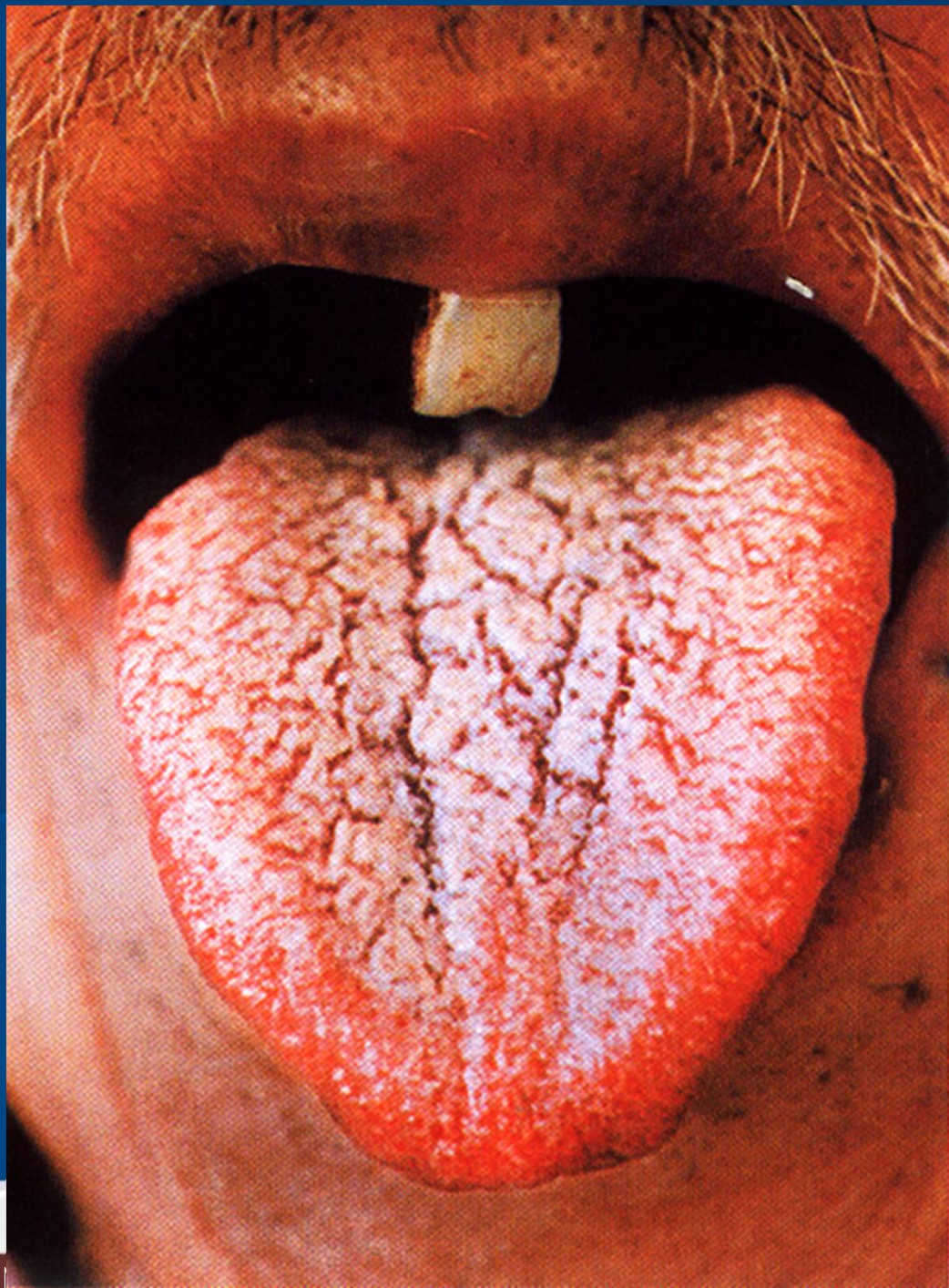
Língua vermelha e fissurada com revestimento fino, branco e úmido.



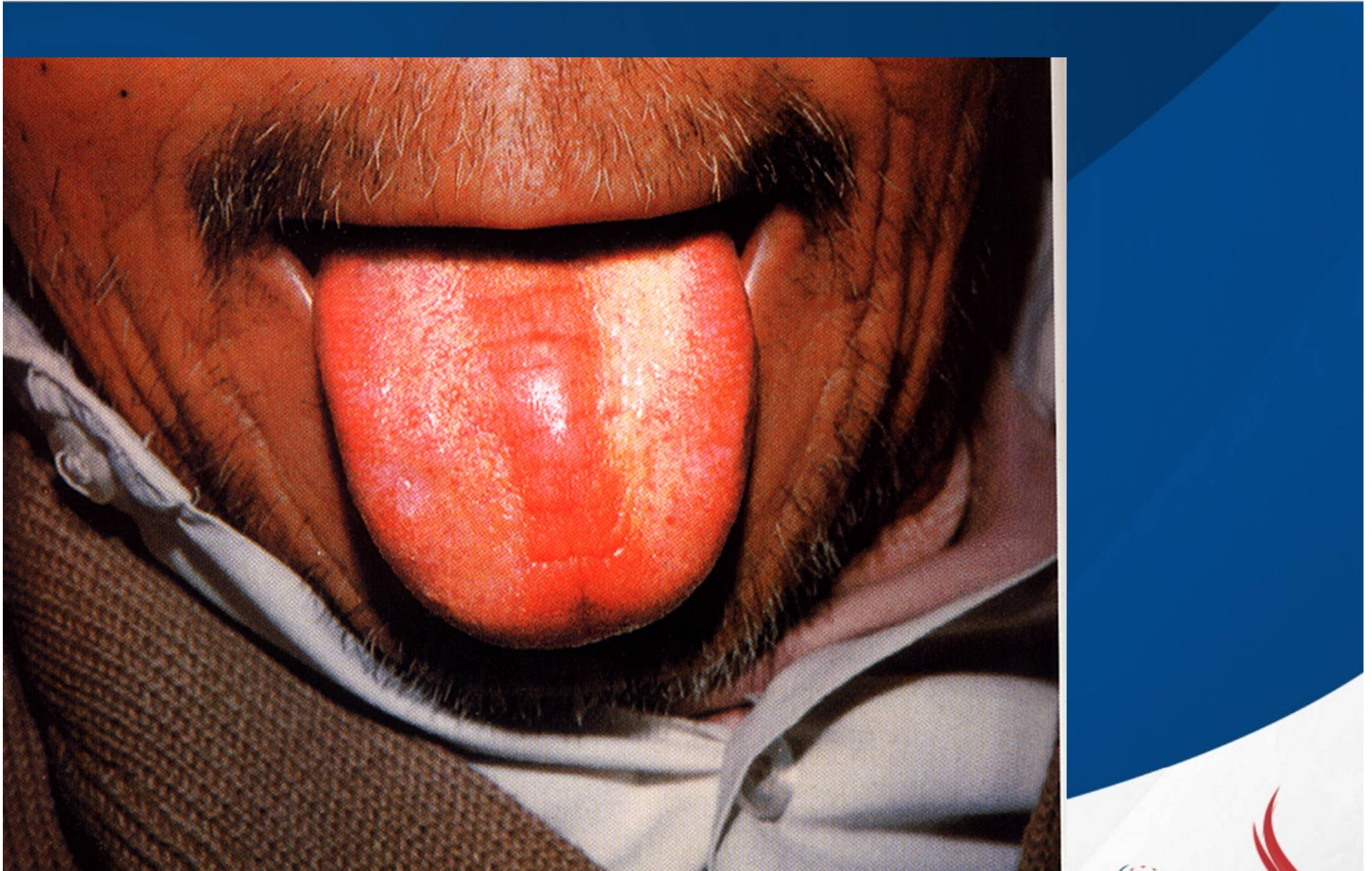
Língua vermelha e fissurada, com pouco revestimento (saburra).



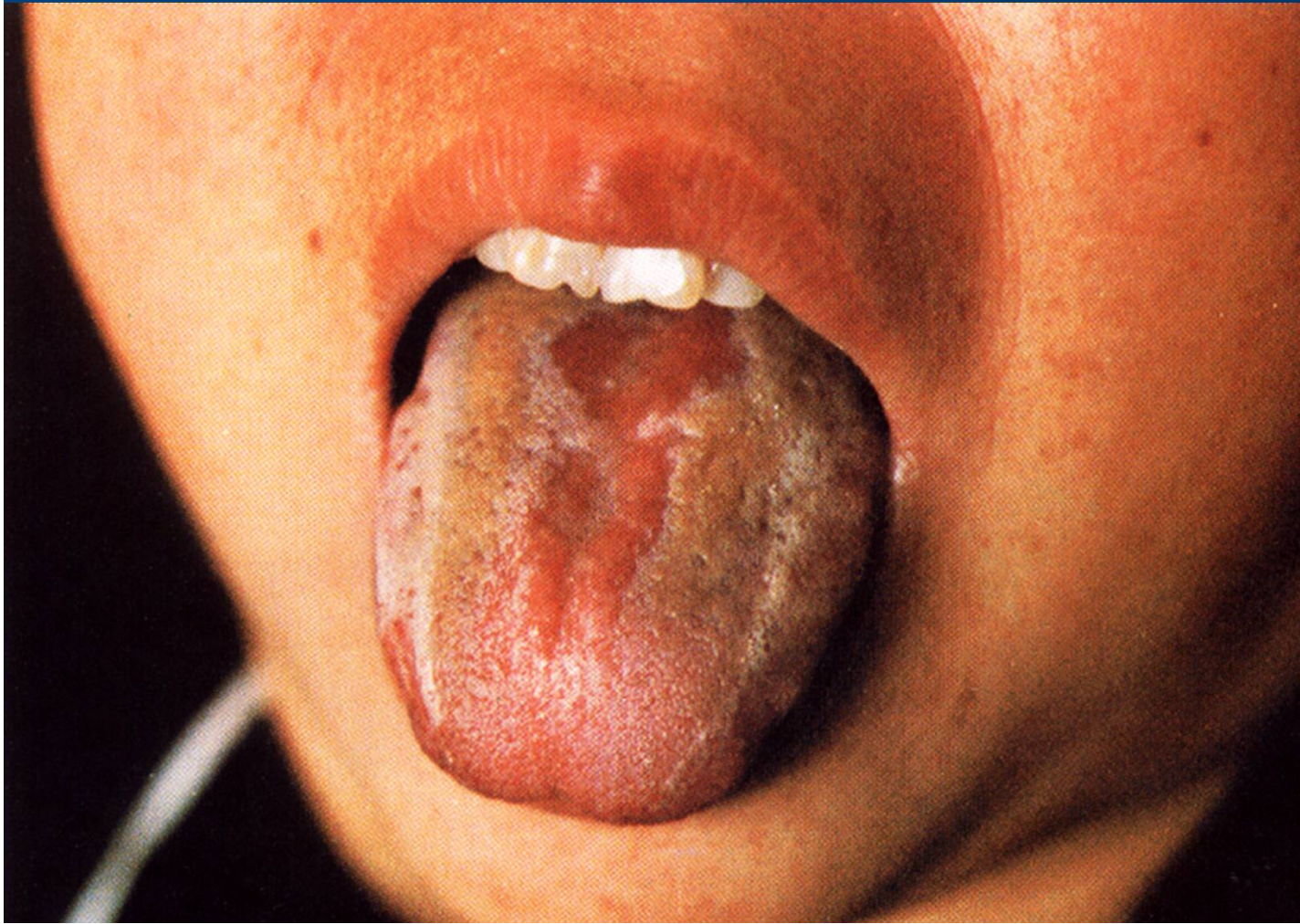
Língua vermelha com revestimento destacado em forma de flor (língua geográfica).



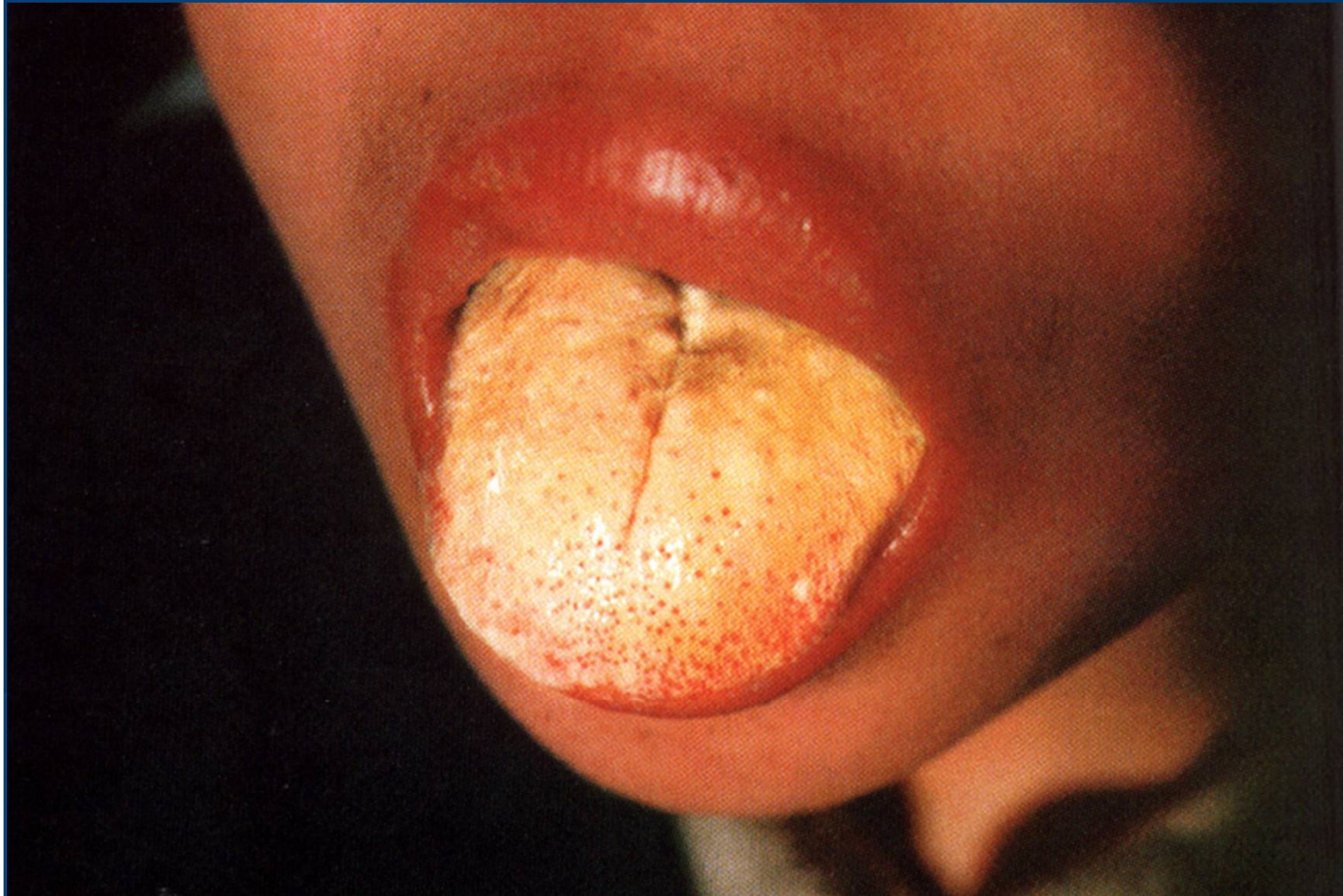**Língua vermelha com
revestimento branco
deteriorado
(putrefeito).**



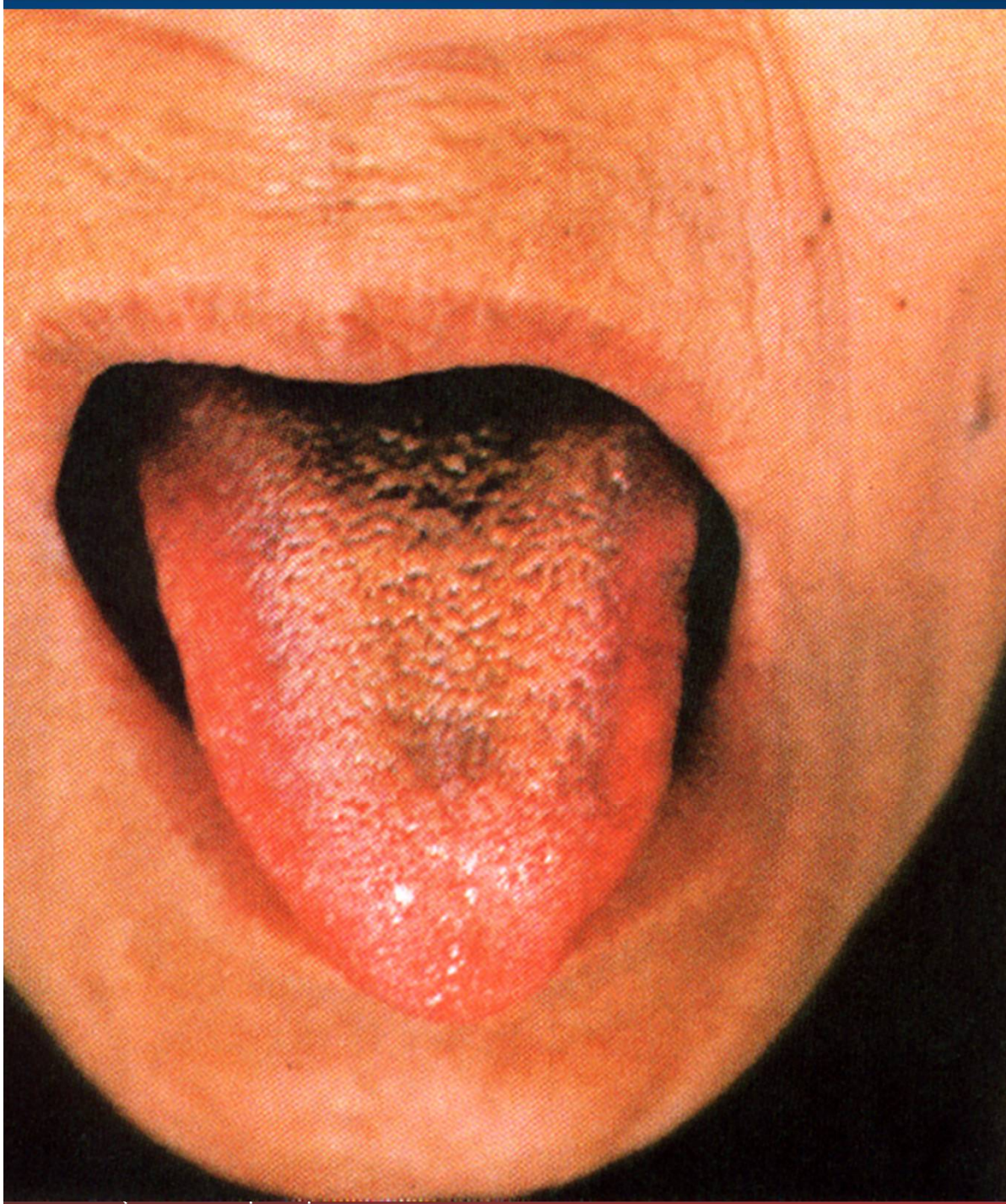Língua vermelha descamada no centro e com revestimento amarelo-claro.



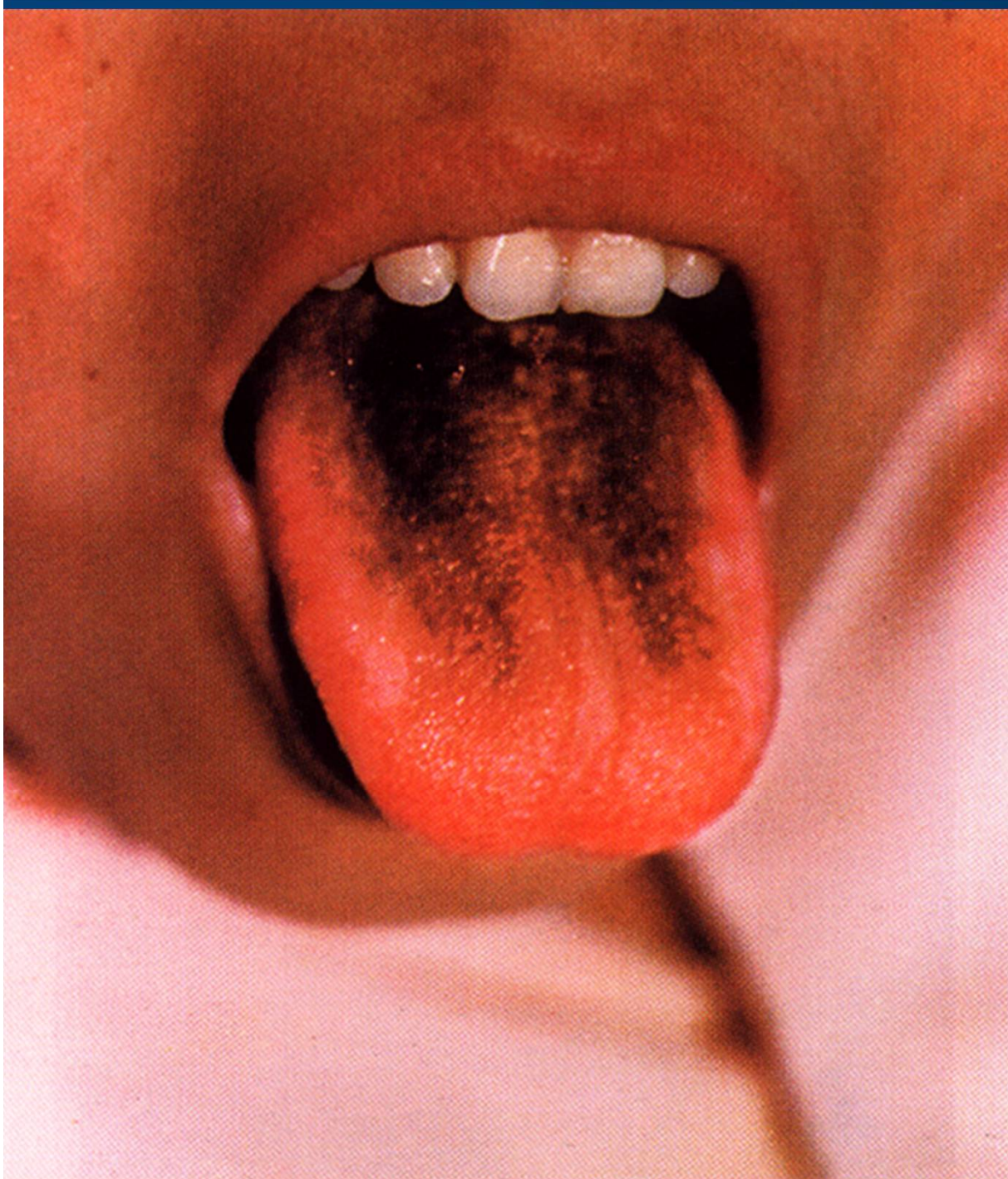
Língua vermelha com descamação na parte central e com revestimento amarelo e pegajoso (saburra tipo coração de galinha).



Língua com pontos vermelhos e com revestimento amarelo esbranquiçado e aspecto de pó acumulado.



**Língua vermelha
com revestimento
amarelo queimado
e coloração
acinzentada na
raiz.**



**Língua vermelha
com
revestimento
preto nas duas
laterais.**

VERMELHA:

Descrição: mais escura em relação a uma língua normal.

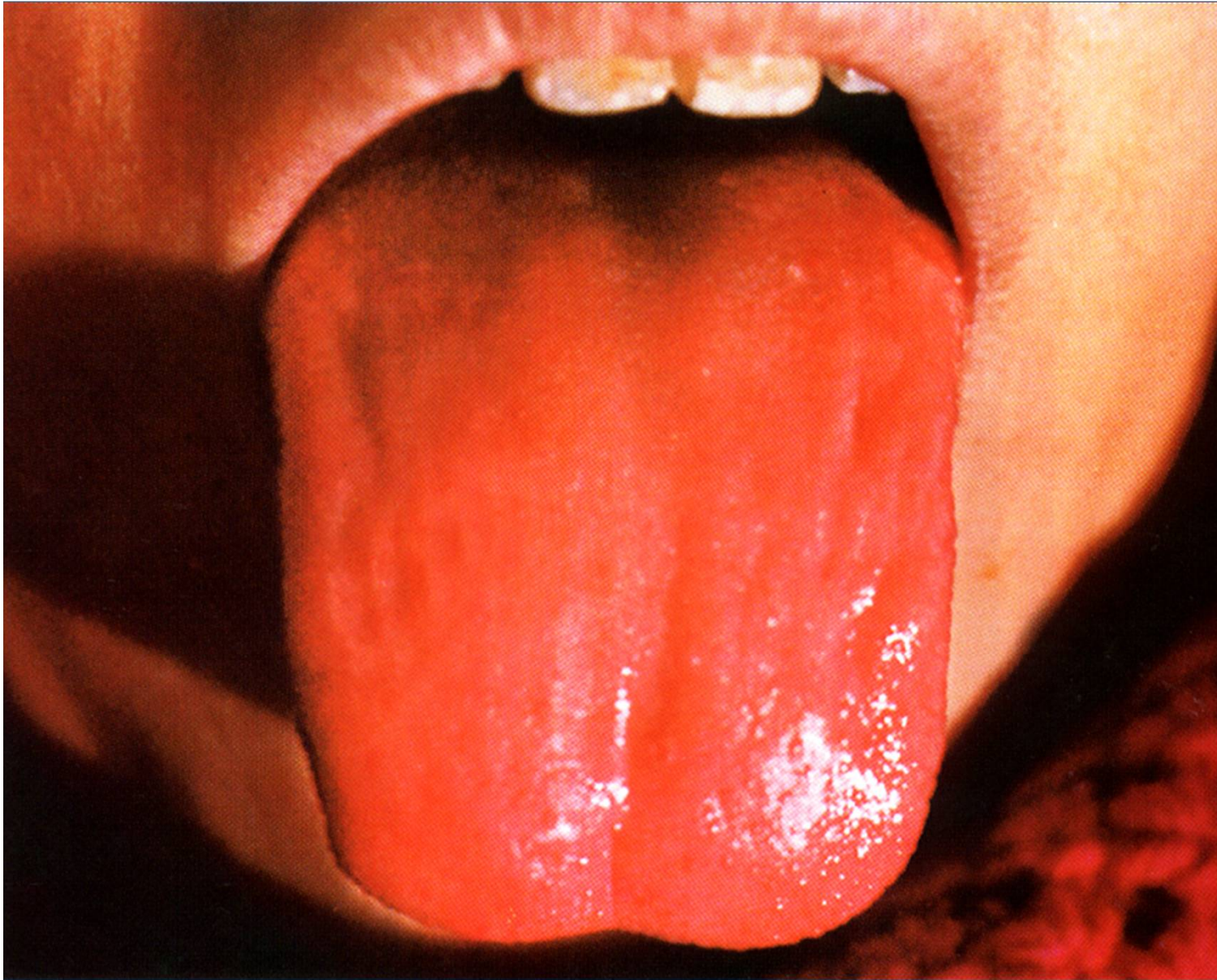Sinal: indica interiorização de enfermidades febris causadas por fatores patogênicos externos. Síndrome de calor maciço (pleno) interno ou calor interno com deficiência de Yin, originário de lesões internas.

Exemplos: doenças febris de origem infecciosa, síndromes toxêmicas e septicêmicas.

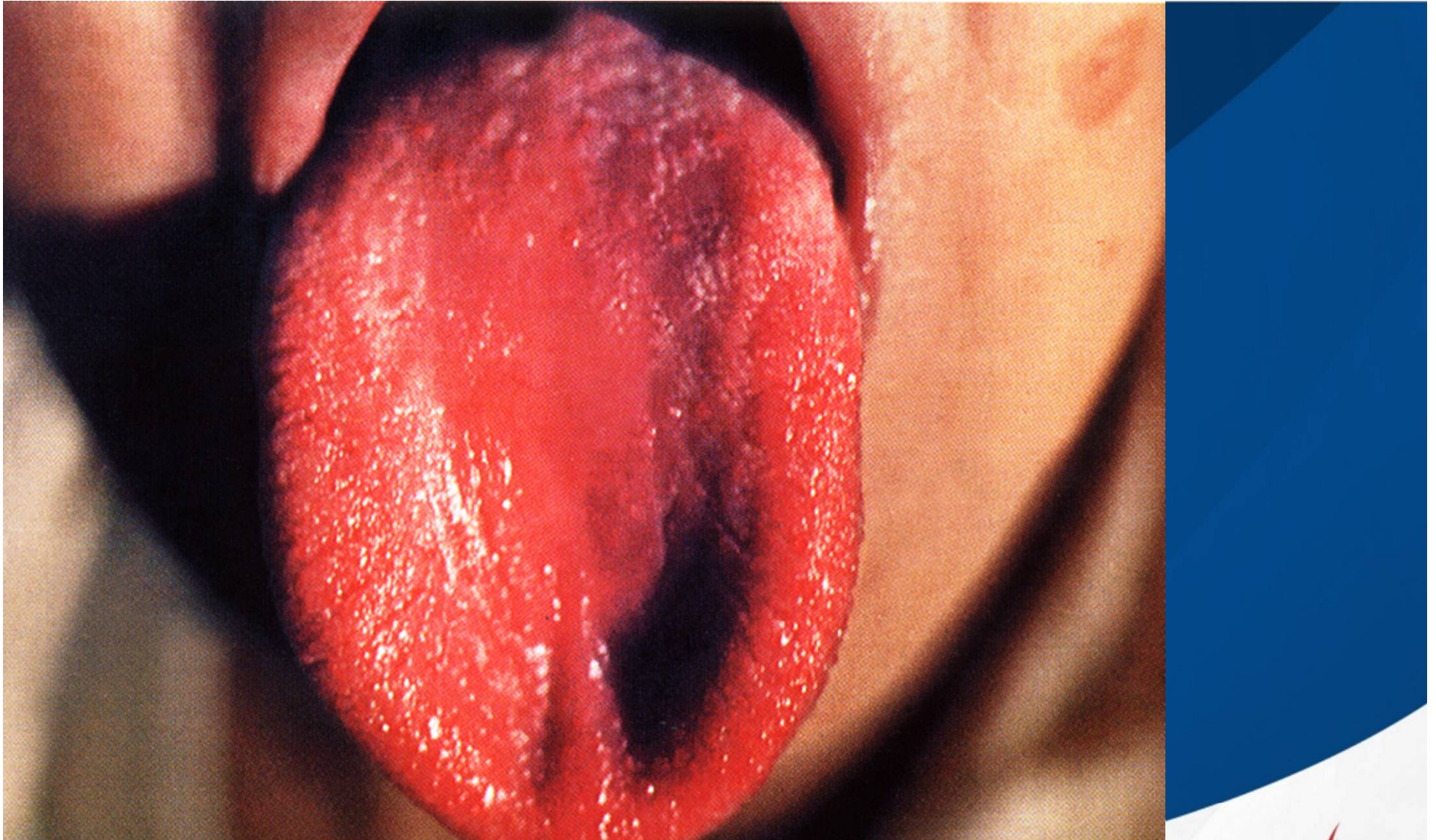

Língua vermelho-escura e sua análise

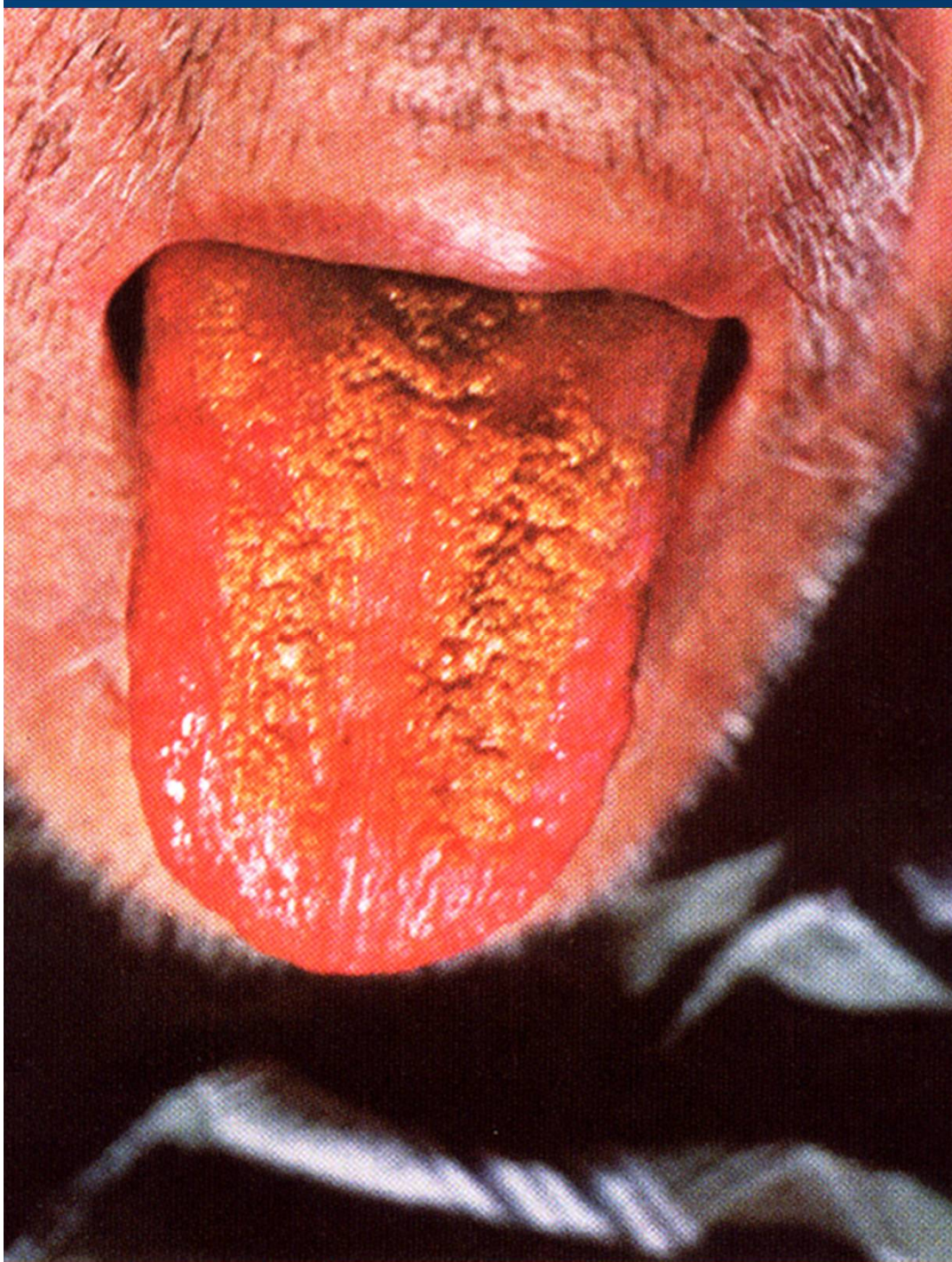



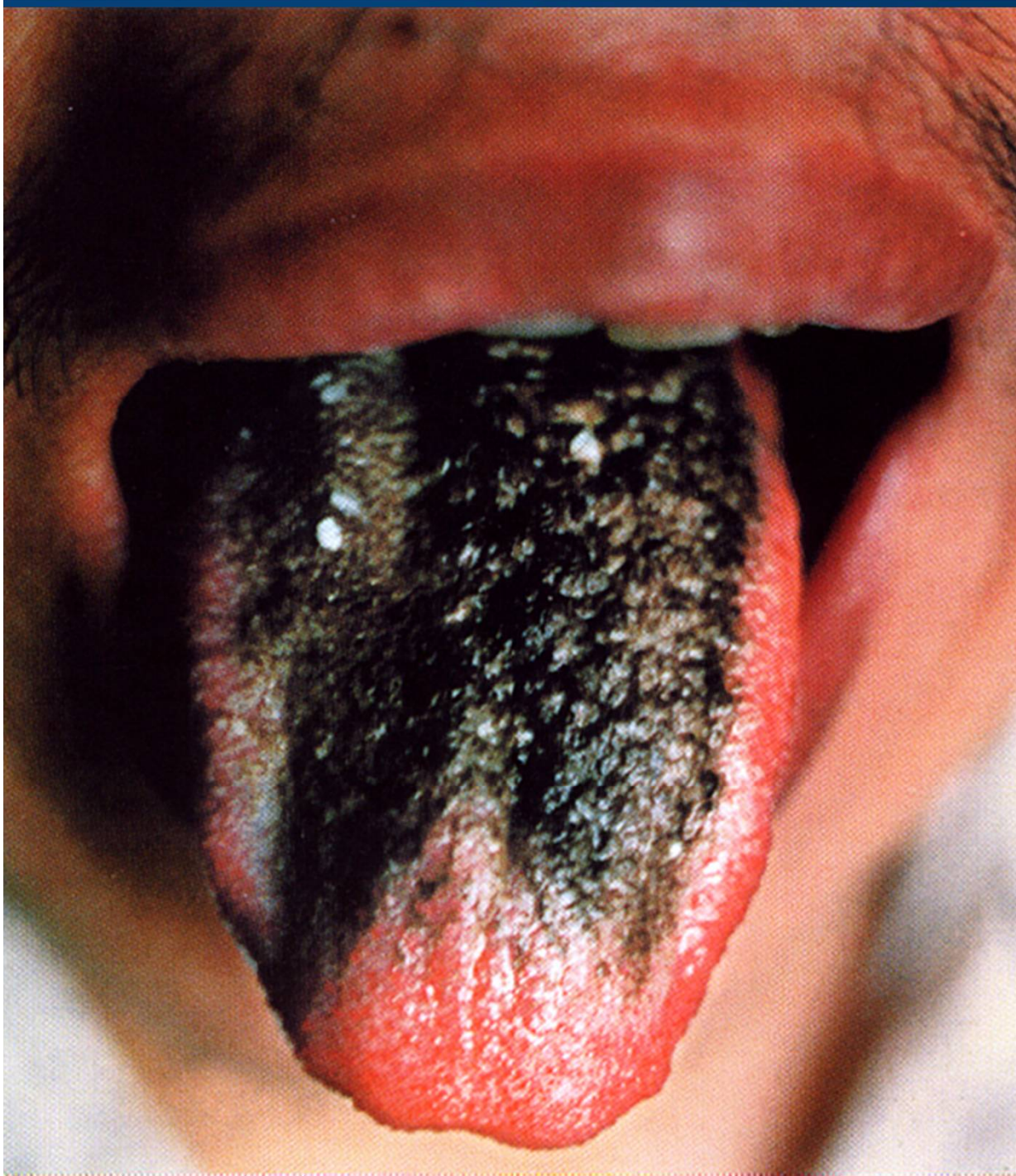Língua vermelho-escura e brilhante.



Língua vermelho-escuro com fissuras e pontos vermelhos e com revestimento destacado (descamado) na parte central.



Língua vermelho-escuro, magra e fina com revestimento amarelo e de aspecto sujo e flutuante (solto).



**Língua
vermelho-escuro
com pontos
vermelhos, e
com
revestimento
áspero de
coloração preto-
esverdeada e
fissurada.**

VERMELHO-ESCURA:

Descrição: mais escuro que uma língua normal.

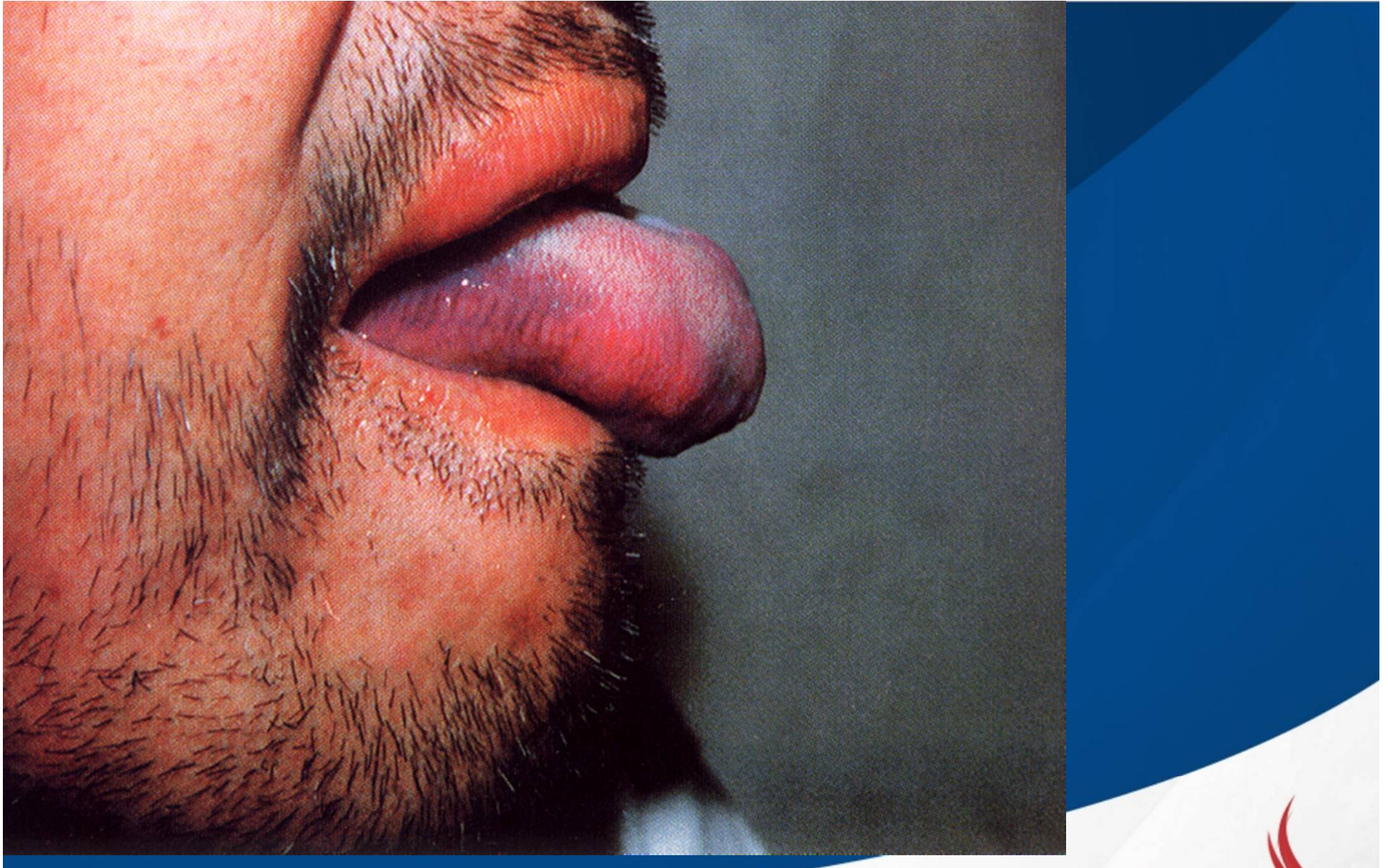
Sinal: penetração de calor nos sistemas Ying (de nutrição) e Xue devido a invasão de fatores patogênicos exógenos. Pode também estar associado a deficiência de Yin e a exacerbação do calor geradas por lesões internas.

Exemplos: doenças infecciosas na fase crítica, quando a febre alta pode ser síndrome leucêmica.

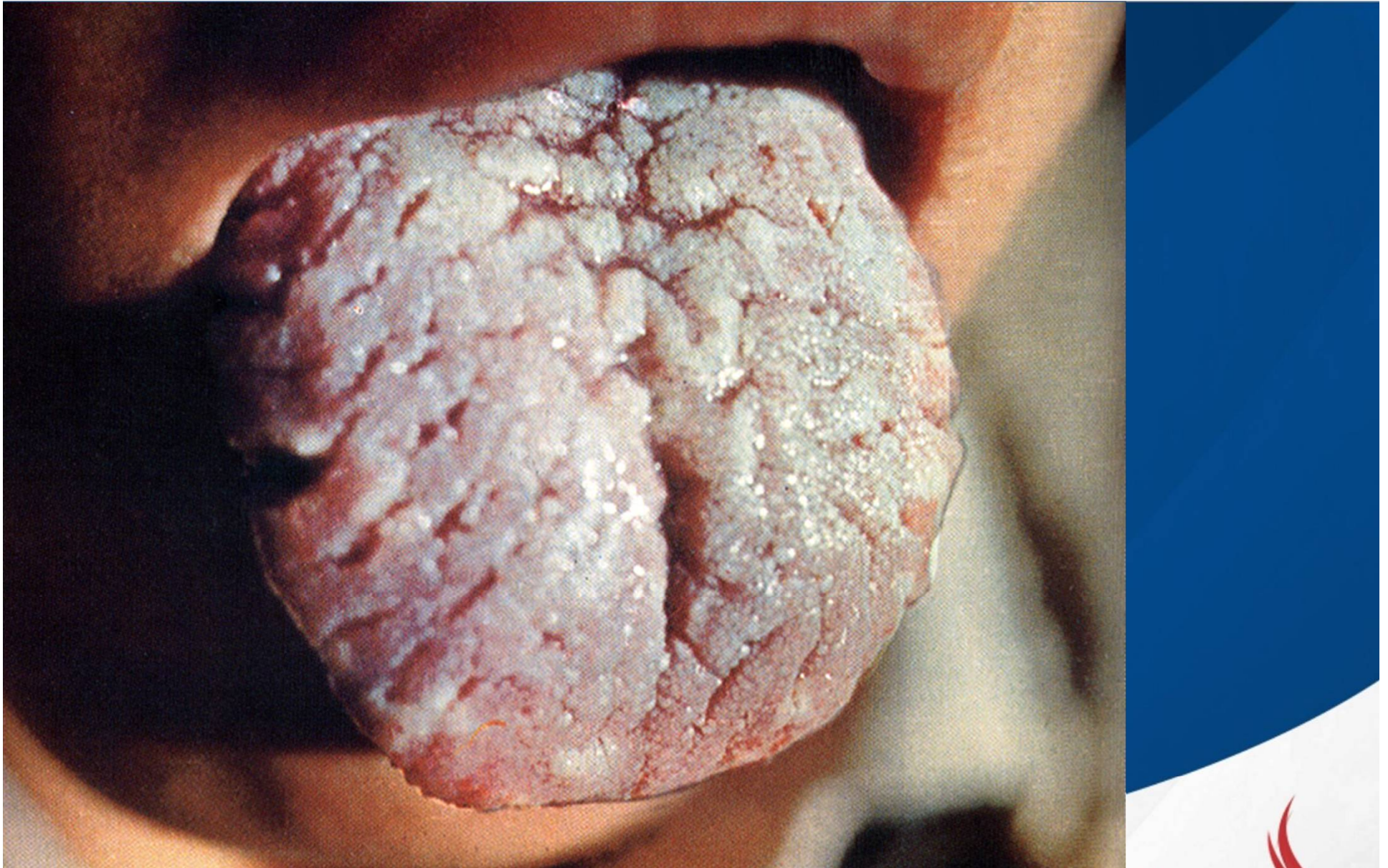

Língua roxo- azulada e sua análise

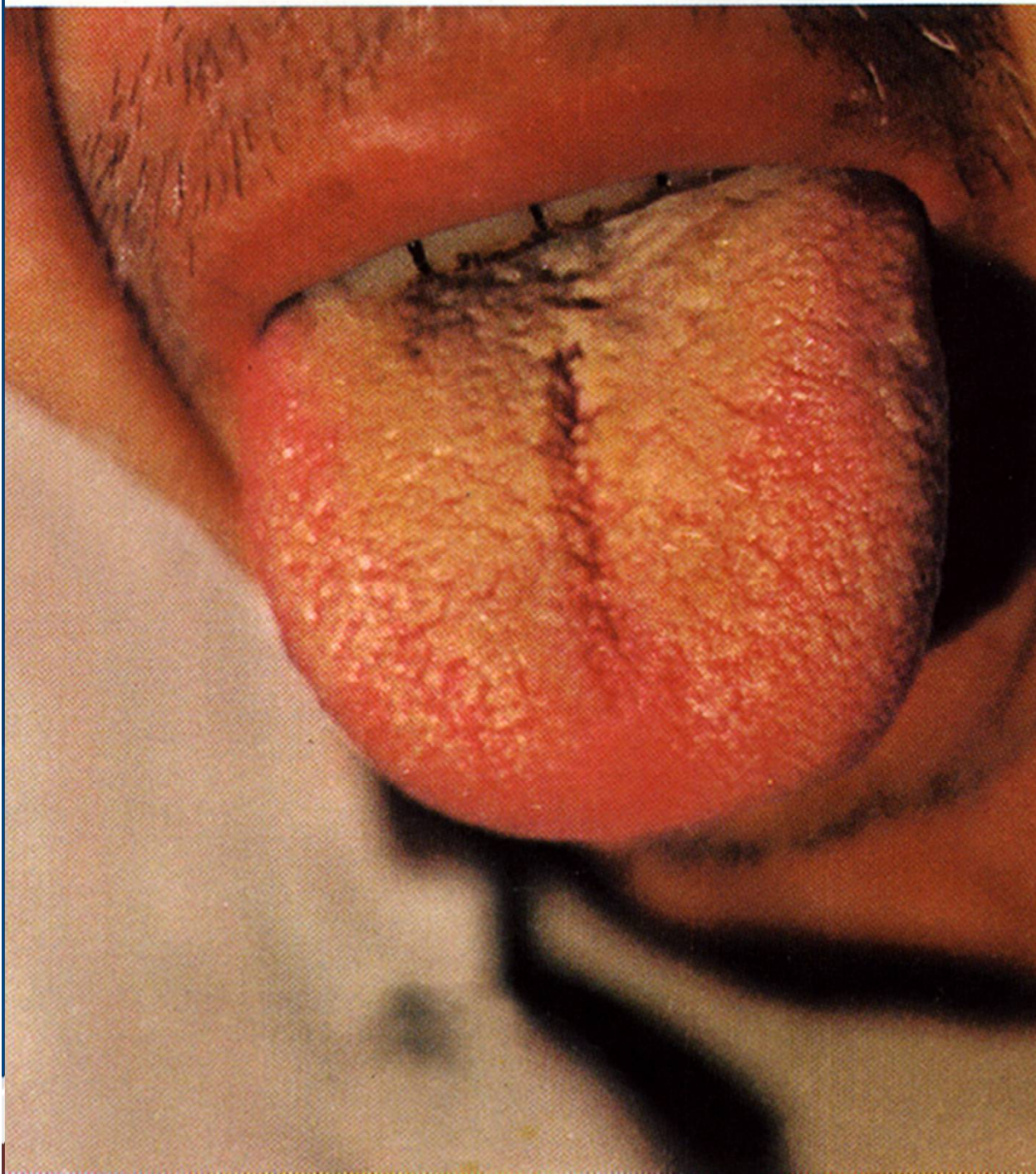




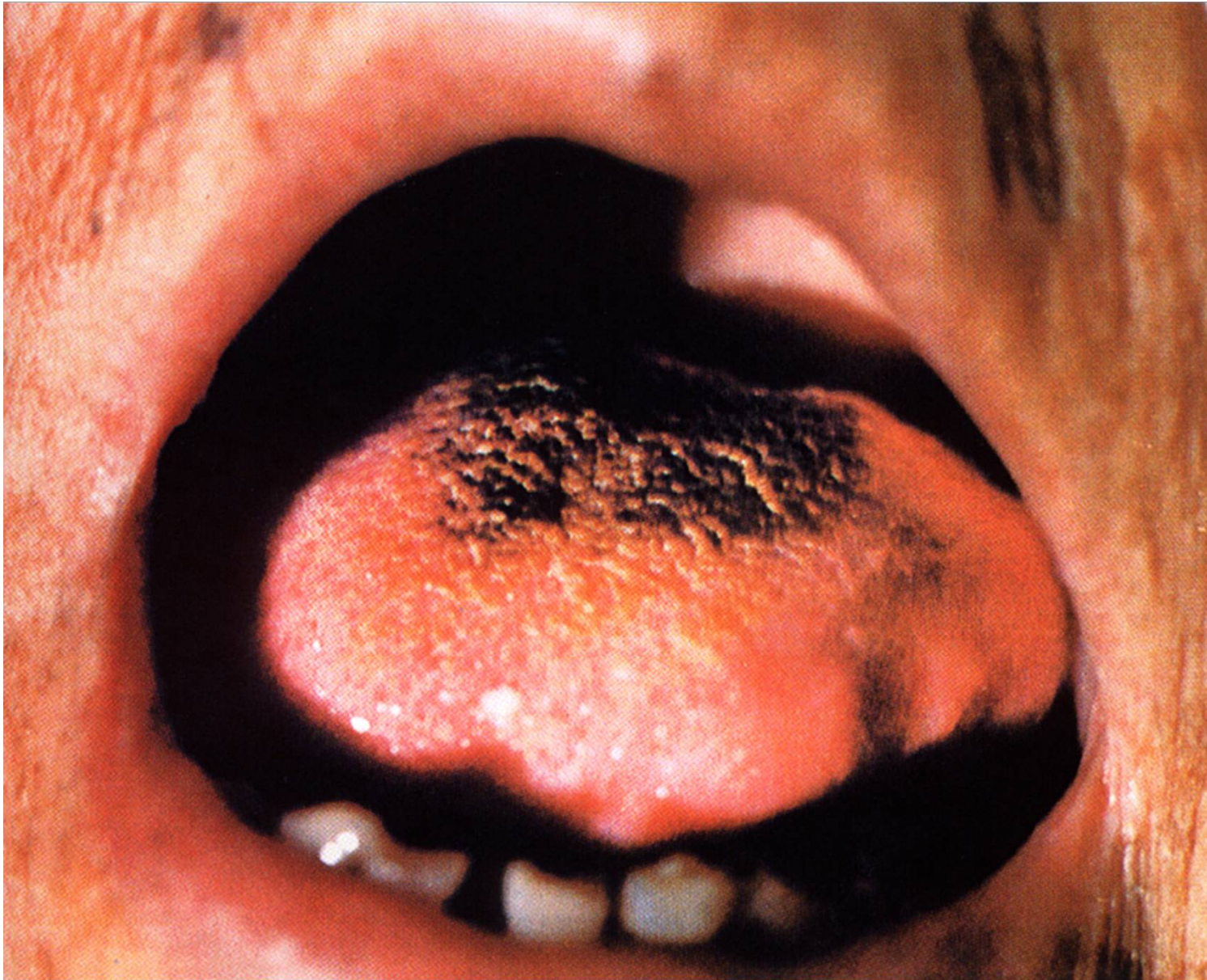Língua vermelho-clara com manchas roxas e com revestimento fino, branco e úmido.



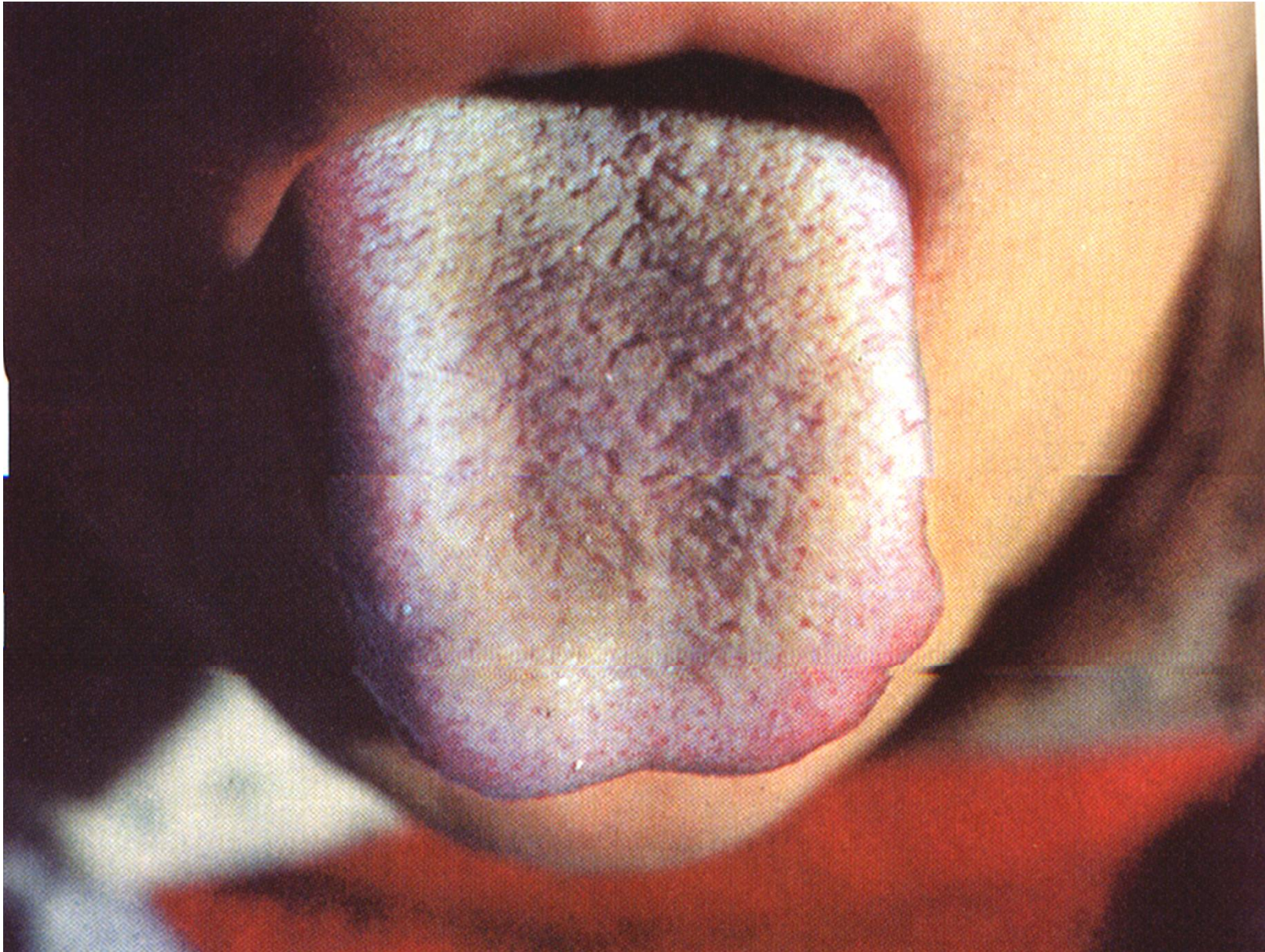Língua roxo-azulada com fissuras e com revestimento fino e branco.



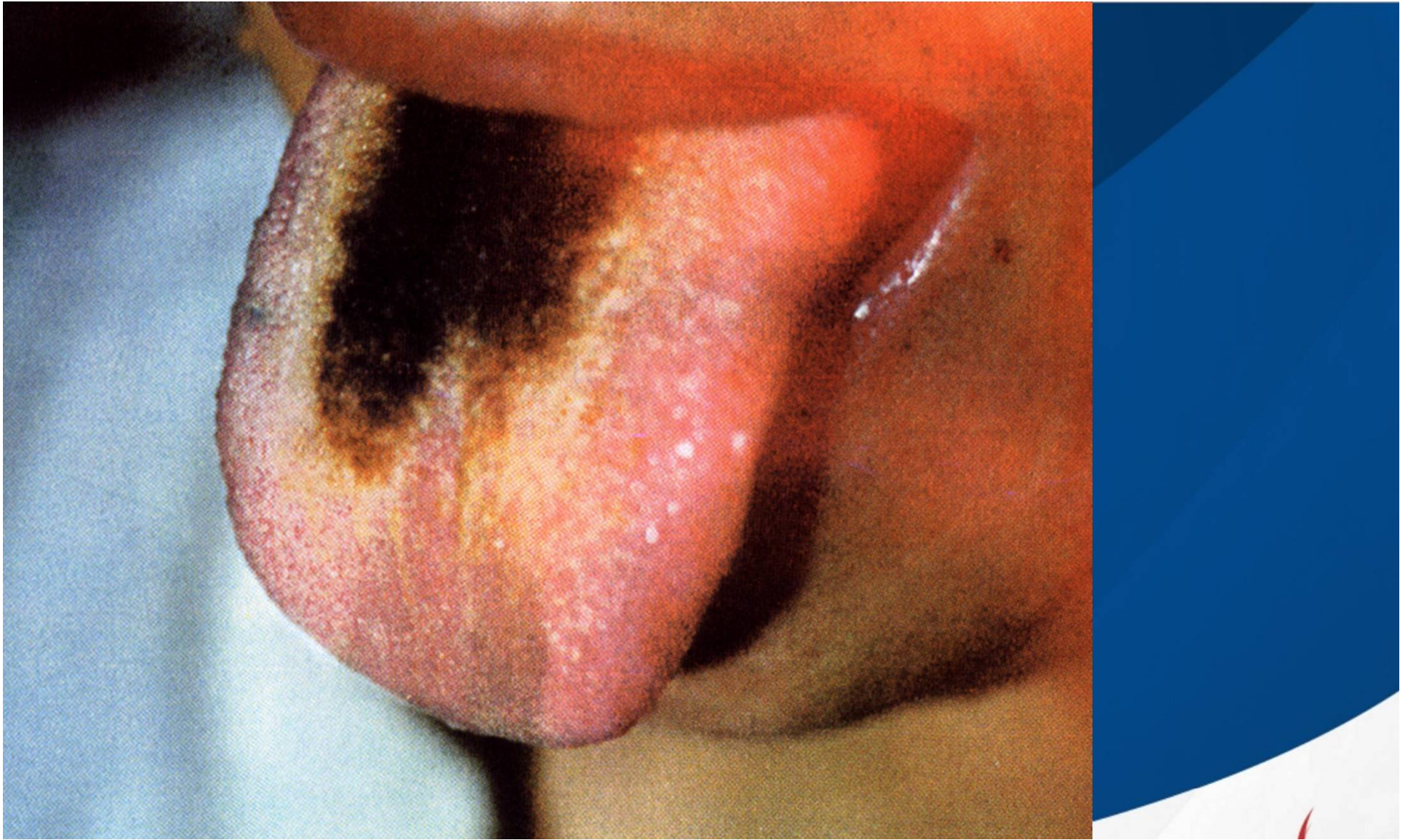**Língua roxo-
escura com
revestimento
amarelo e
pegajoso.**



Língua roxo-clara e curta com revestimento amarelo-queimado, cinza e preto.



Língua roxa com revestimento amarelo nas bordas e preto no centro.



Língua roxo-azulada com revestimento parcialmente branco e escorregadio, e parcialmente amarelo e preto.

AZUL-ARROXEADA:

Descrição: alteração de sua cor, passando a uma cor mais azulada, azul marinho ou arroxeada.

Sinal: roxa com tom claro ou roxo-azulado provido de umidade é sintoma de estagnação sangüínea acompanhada de excesso de frio.

roxa escura acentuada calor extremo com estagnação de energia Qi e de sangue Xue.



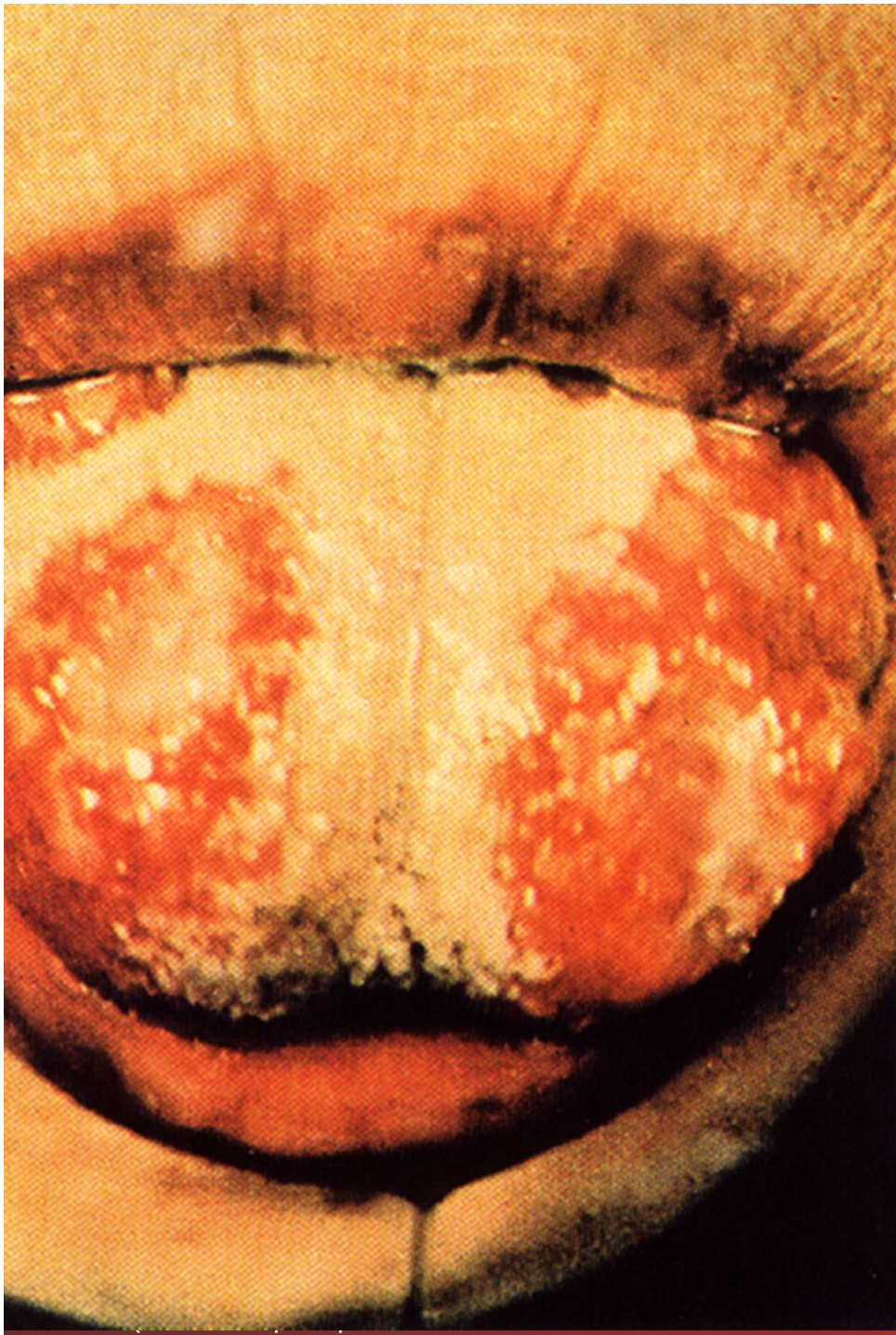
roxa tendendo para o negro e com manchas indica estagnação sangüínea.

Exemplos: *doenças infecto contagiosa grave com insuficiência no sistema respiratório ou circulatório em pessoas com hipóxia com coagulação intravascular disseminada.*

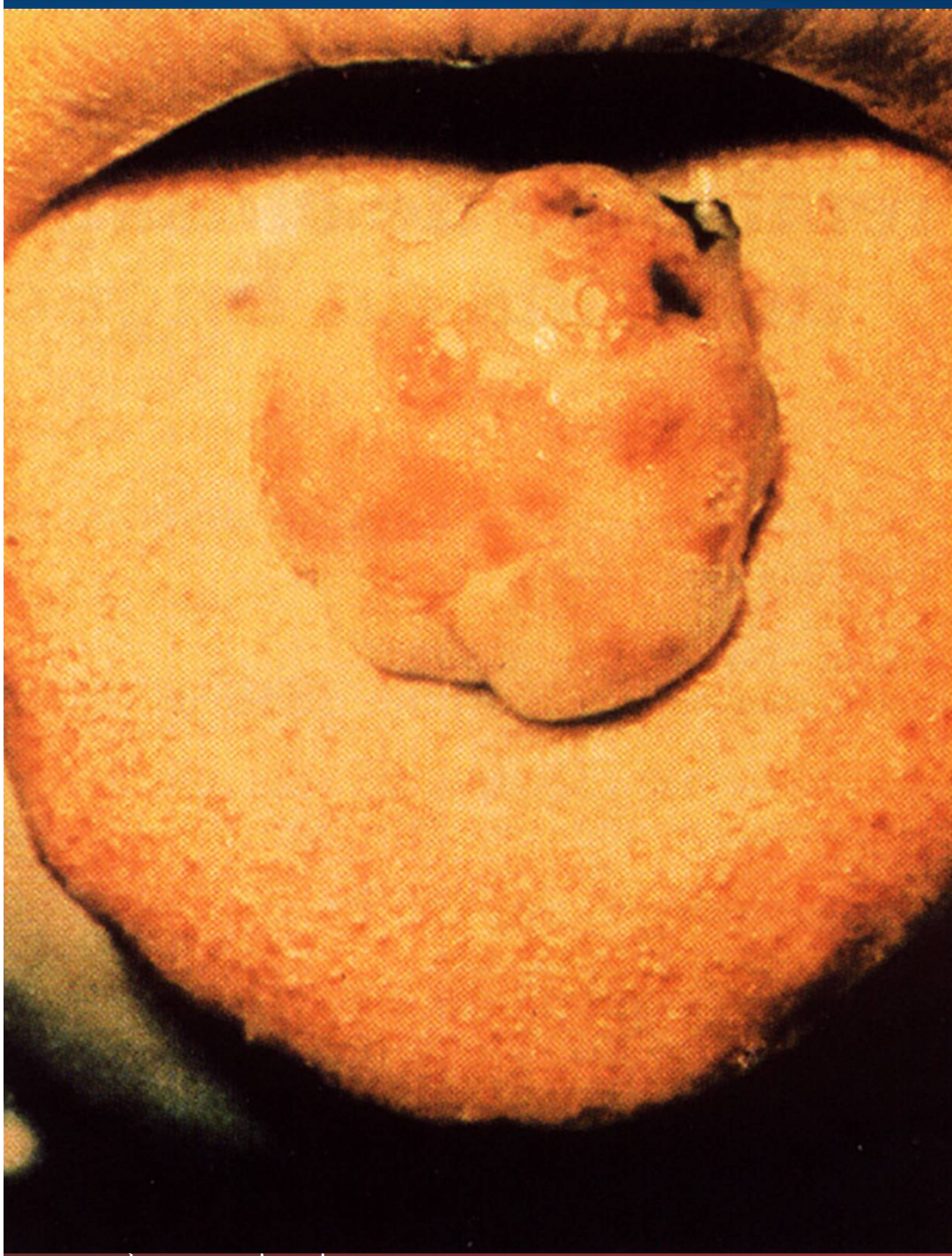


Outros





Abscesso lingual.



Língua fúngica.

FORMA DA LÍNGUA:

VIVACIDADE (úmida x ressecada):

Definição: aquela cujo corpo é vermelho claro e úmido, indicando energia verdadeira em abundância e suficiência de líquidos corpóreos.

RESSECADA, ESCURA E ATROFIADA

Sinal: desgaste dos fluidos corpóreos e esgotamento do Yin.

Exemplos: fase terminal de doenças febris de origem infecto contagiosa.



ENVELHECIDA X VIÇOSA:

Definição: forma rígida, cor opaca e desenho epitelial é áspero.

Sinal: síndrome de calor.

Exemplos: fase crítica de doenças agudas.



VIÇOSA: corpulenta, macia e desenho epitelial fino.

Sinal: síndrome de frio.

Exemplo: fase final de doença crônica



MACROGLOSSIA

***Definição:** inchaço e aumento de tamanho da língua.*

***Sinais:** **pálida, inchada, macia e excessivamente úmida** : deficiência do Yang do Baço ou dos Rins ou ainda estagnação de líquidos corpóreos e mucosidade úmida.*

***inchada, cor vermelho-escura** : exacerbação de calor no Coração e no Baço ou calor úmido e energia nociva.*

***inchaço, cor azul-arroxeadada** : intoxicação.*



MAGRA E FINA

Definição: corpo da língua é pequeno e fino.

Sinais: com coloração **palidamente esbranquiçada** ou **avermelhada**: deficiência de Qi e de Xue.

Vermelha escura: deficiência de Yin com manifestação excessiva de Fogo.

Exemplo: doenças consuptivas.



FISSURADA

Definição: rachadura tanto no sentido longitudinal quanto na horizontal.

Sinais: Calor-Cheio ou deficiência do Yin (atingindo os líquidos corpóreos).

horizontal curta: deficiência do Yin do Estômago (Wei).



longa no meio que atinge a ponta: tendência para o padrão do Coração (Xin).

superficial no meio que não atinge a ponta: deficiência do Estômago (Wei).

curta e transversa nas laterais, na seção média da língua: deficiência crônica do Qi do Baço.

Exemplos: febre alta, desidratação, desnutrição.



ESPINHOSA

Definição: multiplicação e hipertrofia das papilas linguais que adquirem aspecto de espinho que pode ser sentido com o dedo.

Sinal: hiperatividade do Calor Perverso.

Exemplos: febres altas, pneumonias graves e escarlatina.



ESTRELADOS (Língua de morango)

Definição: multiplicação, congestão sangüínea, inchaço e edemaciamento das papilas linguais concentradas na metade anterior da língua.

Sinal: exacerbação de calor nocivo com interiorização no sistema Xue.

Exemplos: fase crítica de doenças febris de origem infecto contagiosa, em pacientes com queimaduras ou estado de desnutrição de caráter consuntivo.



MARCAS DENTÁRIAS

Definição: marcas de dentes nas bordas da língua.

Sinais: deficiência do BP, deficiência de energia Qi e exacerbação de umidade.

Exemplos: edema, anemias e nefrites crônica.



MANCHAS HEMORRÁGICAS NA LÍNGUA

Definição: hemorragia na língua.

Sinais: sintoma de exacerbação de calor nos órgãos internos Zàng e Fù.

Exemplos: patologias de sangue, leucemia, anemia aplástica, etc.



ABSCESSO

Definição: abscesso na língua com vermelhidão e inchaço.

Sinais: exacerbação de calor no Coração ou acúmulo de calor no BP.

Exemplos: glossites, tumor lingual, infecção piogênica da língua.



ÚLCERAS LINGUAIS

Definição: pequenas ulcerações linguais.

Sinais: fogo do Coração. Deficiência de Yin no TA inferior e ascensão do Fogo falso gera na língua lesões de difícil cicatrização.

Exemplos: glossite de caráter ulcerativo e inflamação da cavidade bucal.



LESÕES BACTERIANAS OU FÚNGICAS

Definição: lesões infecciosas na língua com mucosa ulcerada e dor intensa.

Sinais: estagnação de Calor no Coração e no Baço ou Calor nocivo.

Exemplos: câncer de língua ou tumores benignos de língua.



MOVIMENTOS DA LÍNGUA:

- 1. RÍGIDA: vento interior.*
- 2. EDEMACIADA: pálida - retenção de umidade causada pela deficiência do Yang.
vermelha ou normal - retenção de umidade-calor.*
- 3. CURTA: pálida e úmida - frio interior.
vermelha e áspera - deficiência extrema do Yin.*



4. *DESVIADA: vento interior.*
5. *TRÊMULA: deficiência do Qi do BP.*
6. *ESTICADA E COM ASSOMA*

7. PARALISIA DA LÍNGUA:

Descrição: sensação de adormecimento acompanhada de paralisia.

Sinal: deficiência de sangue provocado por vento do Fígado.



8. MOLE E ATROFIADA:

Descrição: língua perde sua flexibilidade (capacidade de retração e extensão).

*Sinais: pálida - indica tanto de energia Qi quanto de Xue.
vermelho-escura: deficiência extrema de Yin.'*



SABURRA

A **Saburra** de um modo geral tem sua origem na evaporação da energia do Qi do Estômago.

Reflete o estado dos sistemas Yang.

É formada por resíduos "úmidos impuros" os quais são formados pela digestão do Estômago e alcançam a língua em escendência.

Normalidade: saburra branca e fina e Estômago está digerindo normalmente.

Indica presença ou ausência dum **fator patogênico** e sua **força**.

Espessa: presença de um fator patogênico.

Ausência: deficiência do Yin do Estômago e/ ou dos Rins.



COR DA SABURRA:

1. ESBRANQUIÇADA:

Sinal: de modo geral indica frio.

2. AMARELADA:

Sinal: Calor-Cheiro; síndrome de calor ou de interior. Quanto mais amarelo maior o Calor.



3. ACINZENTADA:

Sinais: cinza e ressecada é indício de desgaste dos líquidos corpóreos devido a exacerbação do calor ou excesso de Fogo causado por deficiência de Yin.

Cinza e úmida indica síndrome de interior, síndrome de calor ou frio. Geralmente revela estagnação interna devido ao frio úmido ou estacionamento dos fluidos orgânicos.



4. NEGRA:

Descrição: geralmente evolução da acizentada ou amarelo-queimada (escuro).

Sinais: negra e seca - ressecamento dos líquidos corpóreos provocado por calor extremo.

negra e úmida - exacerbação do frio devido a deficiência do Yang.



QUALIDADE DA SABURRA:

1. ESPESSURA DA SABURRA:

***Descrição:** aquela que permite a visualização do corpo da língua é considerada fina caso contrário espessa.*



Sinais: fina - fatores patogênicos externos ou doenças leves.
espessa - retenção alimentar devido a umidade causada pela interiorização de energia perversa.



2. **UMIDADE E RESSECAMENTO:**

Descrição de Saburra Seca: visivelmente ressecada, geralmente áspera e com aspecto de grânulos de areia.

Sinais: redução dos líquidos orgânicos por excesso de Calor ou esgotamento dos líquidos corpóreos e desgaste do Yin. Também é sintoma de deficiência de Yang, surgindo pela impossibilidade de ascensão das essências nutrientes.

Exemplos: febre alta e acidose.



Descrição de Saburra Úmida: apresenta umidade e aspecto escorregadio.

Sinal: estagnação de mucosidade líquidos orgânicos.

Exemplo: portadores de doenças leves ou insuficiência cardíaca.



3. *DETERIORADA OU PEGAJOSA*

4. *DESCAMAÇÃO:*

Saburra Descamada em Forma de Flor:

***Descrição:** a saburra não se descama completamente, deixa brilhante e escorregadio os locais descamados.*

***Sinal:** comprometimento da energia Qi e do Yang do E.*



Quando Existe Pegajosidade:

Sinal: mucosidade úmida (não consegue evaporar) ou existe danos na energia de defesa.

Saburra em Mapa Geográfico (língua geográfica)

Sinal: deficiência de Yin ou de energia Qi e sangue (Xue).



Saburra Semi-Descamada:

Descrição: no local descamado não é escorregadio (liso), dando a impressão de haver o surgimento de uma nova granulação.

Sinal: deficiência de energia Qi e de sangue Xue.

Exemplo: enfermidades que duram por um longo período de tempo.



Língua em Espelho ou Língua Lisa

Descrição: saburra descamou completamente, tornando-se lisa, escorregadia e com aspecto de espelho.

Sinal: falência do Yin e da energia Qi do BP e E.

Exemplos de modo geral: todas as línguas acima podem ser encontradas com frequência em doenças de grande gravidade, desnutrição, anemia e em crianças, alérgicas.



5. DESPROPORCIONDADA OU DESIGUAL:

Saburra em Concentração Lateral:

Descrição: saburra se encontra na extremidade anterior (ponta da língua).



Sinal: interiorização não profunda de E perversa no organismo ou deficiência de energia Qi do Estômago.

Saburra em Desequilíbrio Interno:

Descrição: a saburra se encontra concentrada na raiz da língua.

Sinal: energia perversa no interior do organismo foi reduzida, mas o Estômago continua congestionado ou já apresentava mucosidade e fluidos orgânicos.



Concentração da Saburra no Lado Esquerdo

Sinal: estagnação energética dos órgãos Zan e interiorização de energia perversa nos órgãos Zàng e Fù.

Concentração no Lado Direito:



Sinal: invasão de energia perversa no plano entre as partes internas e externas do organismo.

Concentração em Ambos os Lados:

Sinal: doença no Fígado e VB.

Distribuída por Toda a Extensão da Língua:

Sinal: estagnação da mucosidade úmida no aquecedor médio.

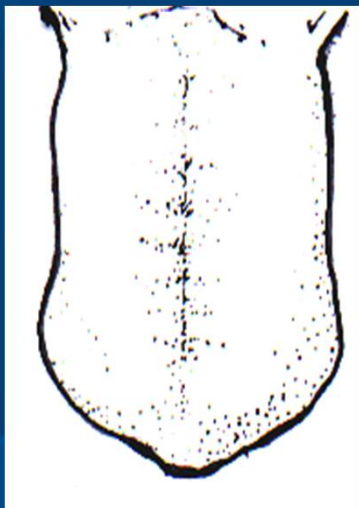


VERDADEIRA OU FALSA

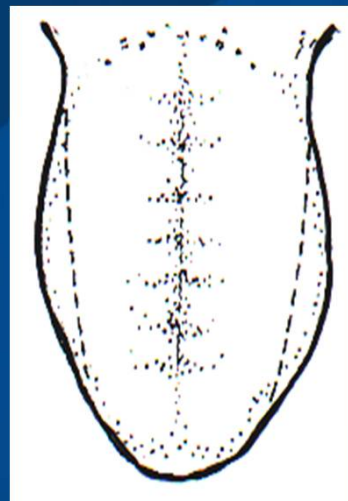
UMIDADE

Calor-Cheio : saburra

Calor-Vazio : sem saburra

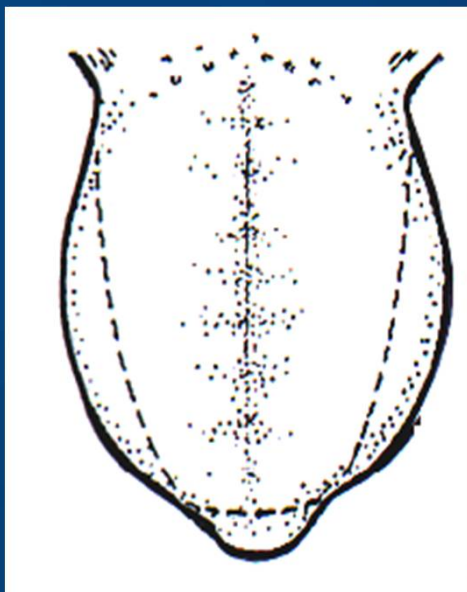


Forma da língua em problemas mentais

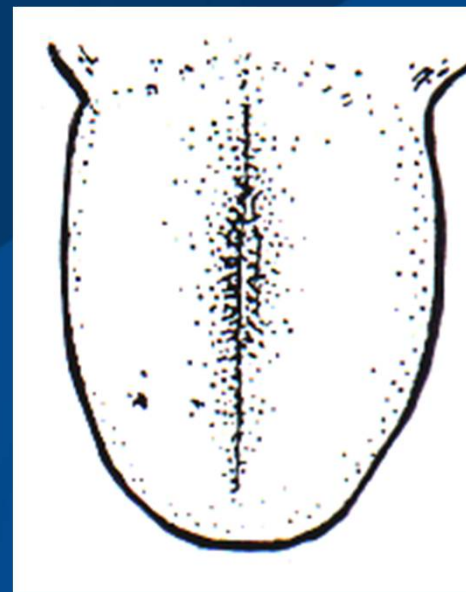


Lados vermelhos da língua, provenientes da raiva.





Língua com os lados e a ponta vermelhos.



Fissura do Estômago e do Coração em problemas mentais.

DISCUSSÃO DE CASOS CLÍNICOS

A) Uma mulher de 48 anos de idade sofria de dispnéia há 10 anos. Apresentava dificuldade na inspiração, principalmente à noite. A dispnéia aparentemente teve início após a paciente Ter enfrentado uma tempestade de areia no Oriente Médio, quando contraiu broncopneumonia. Teve pneumonia anteriormente durante a infância. Apresentava também retenção de fluido no abdômen e tornozelos há dez anos. Com frequência sentia-se obstinada e com sensação de frio, especialmente nas pernas.

Pulso era fino e profundo e particularmente fraco em ambas as posições posteriores.

Língua era pálida e inchada, com revestimento branco e pegajoso.



Diagnóstico:

Este é um caso evidente de dispnéia proveniente de deficiência do Yang do Rim e Pulmão. Obviamente, a paciente vinha sofrendo de fraqueza nos Pulmões desde a infância, originaria da pneumonia e mais tarde agravada pela broncopneumonia. Tendo em vista a idade da paciente, a energia do Rim começou a declinar, combinando-se com a deficiência do Pulmão e gerando o início da dispnéia. A deficiência do Yang do Rim é confirmada pela retenção de fluido muito fraco em ambas as posições posteriores.



Tratamento:

Tratamento com acupuntura e ervas. O tratamento de acupuntura foi:

Tonificação dos Pulmões e dos rins através dos pontos: E 36, BP 6, V 13, VG 12, B 23, Vaso Maravilhoso (p 7 e R 6), ervas (Su Zi Jiang Qi Tang).



B) Uma mulher de 42 anos de idade sofria de dispnéia desde os 7 anos. Quando mudou-se há 13 anos para uma casa velha e empoeirada, seu quadro de dispnéia piorou. Apresentava dificuldade na inspiração, principalmente à noite e mediante à exposição ao frio ou poeira. Sofria ainda de dor na parte inferior das costas e de tontura. Durante a gravidez de seus dois filhos, a dispnéia apresentou melhora. Com frequência sentia frio e apresentava inchaço nos tornozelos.

Aos seis meses de idade contraiu coqueluche, a qual permaneceu por longo tempo.

Pulso: *profundo e fraco, especialmente em ambas as posições posteriores.*

Língua: *era vermelha, rija e apresentava rachadura do Estômago pouco profunda e revestimento amarelo.*



Diagnóstico:

A dispnéia era proveniente de Deficiência do Yang dos Pulmões e dos Rins. No início, a dispnéia originava-se apenas de deficiência dos Pulmões, que enfraqueceram a partir da coqueluche. Mais tarde, o início da deficiência do Rim contribuiu para a dispnéia. Os sintomas de dificuldade em inspirar, sensação de frio, dor nas costas, inchaço nos tornozelos, tontura e pulso fraco nas posições posteriores indicavam deficiência dos Rins (Yang). O fato da paciente ter apresentado melhora durante a gravidez dos filhos também apontava para uma deficiência do Rim.



Entretanto a língua mostrava também outra condição de calor e mucosidade. O Pulmão e os Rins deficientes, falhando na transformação dos fluidos, davam origem à formação de mucosidade, que mais tarde agravou a dispnéia. Após um longo período, a mucosidade facilmente dá origem à formação de calor.

Portanto este caso mostra facilmente a deficiência (dos Pulmões e dos Rins) e de frio (proveniente da deficiência do Yang do Rim) e calor (nos Pulmões). A raiz é a deficiência do Yang do Pulmão e do Rim, enquanto a mucosidade-calor nos Pulmões é a manifestação.



Tratamento:

Tratar simultaneamente a raiz e a manifestação. Tonificar o Yang do Pulmão e do Rim, restabelecendo a descida do Qi do Pulmão, eliminando a mucosidade, e clareando o calor. Uma vez que o fator patogênico é interno, podemos tonificar simultaneamente o Qi do corpo (Yang do Pulmão e Rim) e expelir o fator patogênico (mucosidade-calor). A paciente foi tratada com acupuntura, utilizando-se apenas os seguintes pontos em várias sessões durante 12 meses de tratamento.



Pontos:

VC 12, VC 9, E 40: usados para eliminar a mucosidade. Além disso E 40 em combinação com CS 6 abre o tórax e auxilia a respiração.

CS 6: foi usado para abrir o tórax e aliviar a dispnéia.
Vaso Conceção

(P 7 e R 6) Vaso Maravilhoso.

B 13, B 20, B 23: foram usados para tonificar e aquecer os Pulmões, BP e Rins, através de agulhas e moxa.

P 5: foi utilizado para clarear o calor e eliminar a mucosidade dos Pulmões.

R 7 e BP 6: foram utilizados para tonificar o Yang do BP e do Rim e para eliminar o edema. Foram utilizadas agulhas e moxas.



A dispnéia da paciente diminuíram drasticamente em intensidade e frequência num período de 12 meses de tratamento.

A) Uma mulher de 40 anos de idade queixava-se de asma que iniciara aos 20 anos, a partir de um trauma emocional. Conforme a própria descrição do paciente. Usava inaladores Ventolin e Becotide diariamente, bem como comprimidos de Prednisolona. As crises eram claramente geradas por tensão emocional e a asma não apresentava nenhuma base alérgica. Sentia-se muito tensa e irritável e muitas vezes sentia dor no hipocôndrio direito. Sofria ainda de tensão pré-menstrual. A língua era vermelha, ainda mais vermelha nos lados, com revestimento amarelo.

O pulso era fraco no lado direito e em corda no esquerdo.



Diagnóstico:

O problema fundamental neste caso é a estagnação do Qi do Fígado, gerando Fogo no Fígado. A estagnação prolongada de Qi, durante anos, freqüentemente gera Fogo. O Fogo do Fígado pode transbordar no tórax e obstruir a decida do Qi do Pulmão, causando asma. Este tipo de asma inicia mais tarde durante a vida (não durante a infância) e é claramente relacionado com tensão emocional, como neste caso. O Fogo do Fígado é evidente a partir da língua com os lados vermelhos, porém não pelos outros sintomas: isto porque o Fogo do Fígado não se forma independentemente, mas a partir de uma estagnação do Qi do Fígado. Daí os sintomas de estagnação de Qi do Fígado tais como dor na região do hipocôndrio, irritabilidade, tensão pré-menstrual e o pulso em corda do lado esquerdo.



Tratamento:

Quando o Fogo do Fígado se desenvolve a partir da estagnação do Qi do Fígado, não necessita ser drenado com ervas amargas e frias ou depurativas, mas apenas clareado com uma combinação de ervas picantes para abrir e mover o Qi, e algumas levemente amargas para clarear.

Assim sendo, o princípio de tratamento consiste em mover o Qi, clarear o Fogo do Fígado, restabelecer a descida do Qi do Pulmão acalmar a mente e assentar a Alma Etérea.



Pontos:

P 7, P 1: restabelecem a 'descida do Qi do Pulmão.

VB 34, F 3, F 14: movem o Qi do fígado. F 14 em particular move o Qi do Fígado no Tórax.


CS 6, CS 6: acalmam a mente, assentam a Alma Etérea , movem indiretamente o Qi do Fígado, restabelecem a descida do Qi do Pulmão e abrem do Tórax.

E 40: especialmente em combinação com CS abre o Tórax e facilita a respiração.

Ervas: Si Ni San - pó das quatro rebeliões.



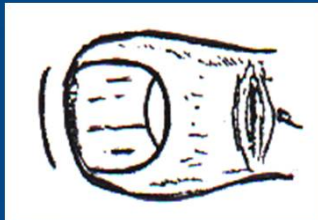
UNHA:



1. Borda da unha curvada para fora:
- Desordens nervosas;
 - Tendência a paralisias;
 - Dificuldade de circulação.



2. Forma de colher:
- Alcoolismo.



3. Polegar em forma de "porrete":
- Ira, furor (assassinato);
 - Falta de inibição, razão.




4. Mínimo – Estreita, fina e muito curvada:
➤ Predisposição a problemas de medula.



5. Sulcos transversais ondulados:
➤ Eliminação de toxinas do organismo.




7. Linhas longitudinais:
➤ Atonia intestinal;



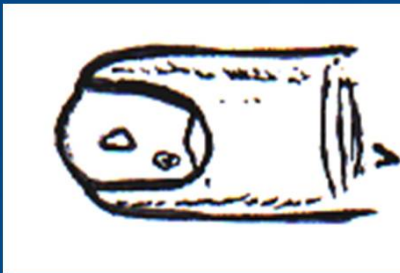8. Linhas longitudinais com espessamento:

- Atonia intestinal;
- Impurezas no sangue;
- Afecção no Baço.



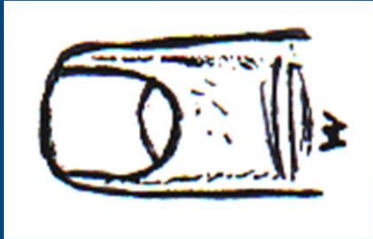
9. Sulcos Longitudinais e transversais finos:

- Tendência a hidropisia.

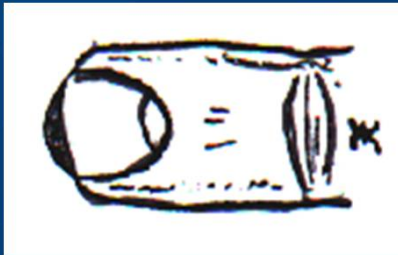


10. Depressões na superfície:

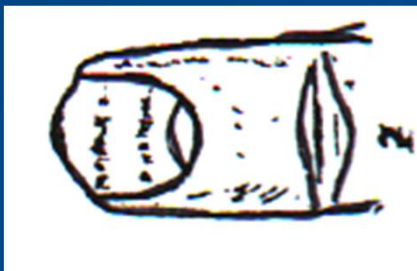
- Desordem no Baço.



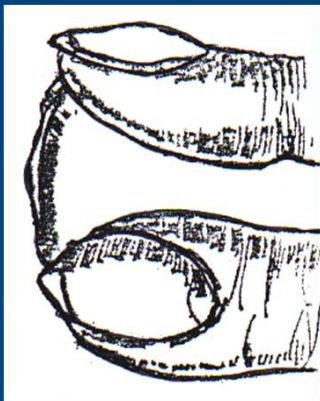
11. Esfoliação da unha na extremidade:
➤ Verminose;



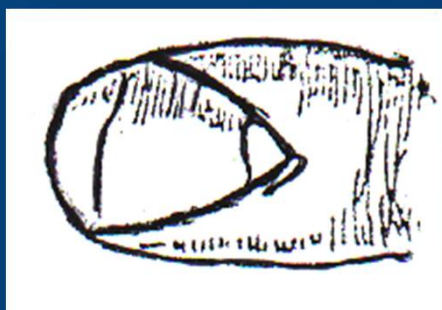12. Nem larga, nem curta:
➤ Brônquios;
➤ Tendência afecções pescoço;
➤ Dores no baixo ventre.



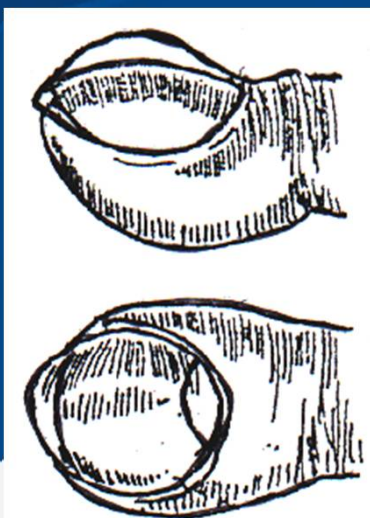
13. Barras curtas em série e quebradiças:
➤ calcificação;




14. Unha rosa claro:
➤Diabete.



15. Afecções
medulares.



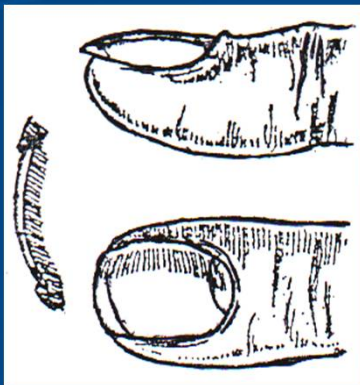
16. Unha rosa escuro:
➤Tuberculose.




17. Unha cancerosa.



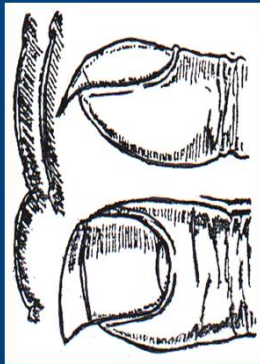
18. Unha de histerismo, ira, cólera.



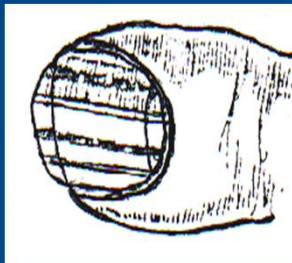
19. Unha normal.



20. Unha rosa claro, ovárica.

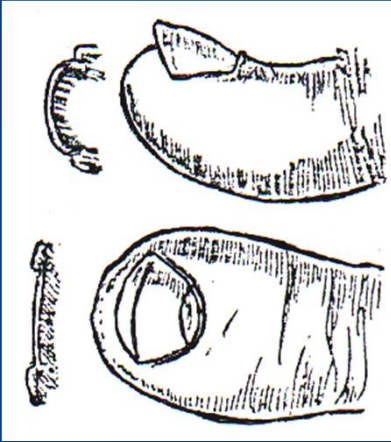


21. Unha rosada e no centro
branca:
➤ Asma.

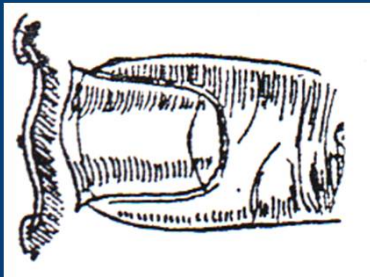


22. Atonia intestinal.
➤ Asma.

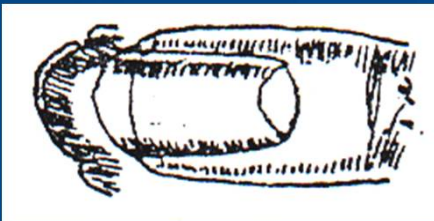




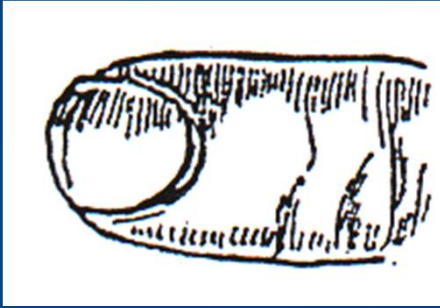
23. Unha cardíaca.




24. Unha de apoplexia.



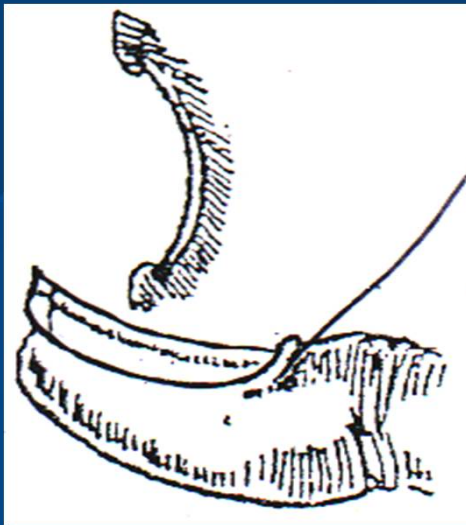
25. Unha bronco-pulmonar.



26. Unha tireóide.



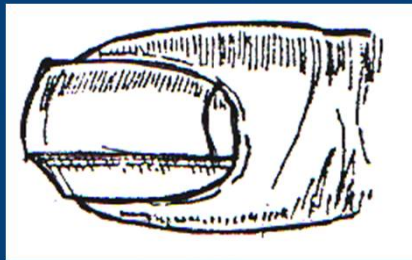
27. Unha eliminação de toxinas.




28. Unha intoxicação alcoólica.



29. Unha auto-intoxicação,
quando vai melhorando.




30. Unha rosa claro:
➤ Feridas




31. Unha rosa escuro:
➤ Intoxicação.





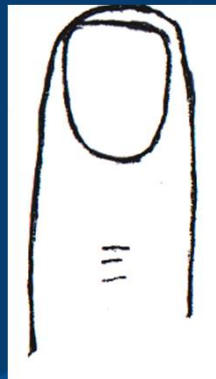
32.Unha de convalescença.



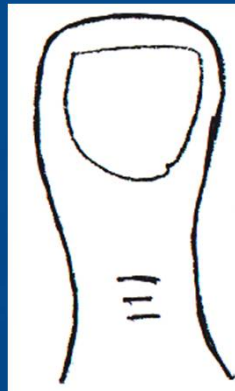
33.Unha de hidropisia.

POLEGAR:

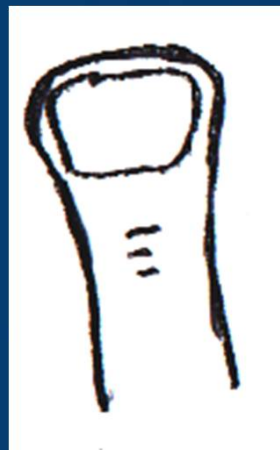Polegar Reto: pessoa direta, franca, sincera, transmite o que sente.



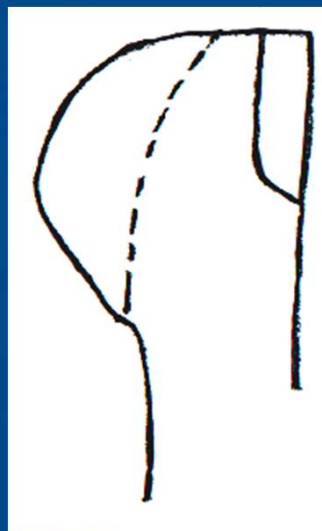Polegar Cinturado: muito tato, diplomacia, consegue as coisas pelo jeito sutil de agir, contorna todos os lados.

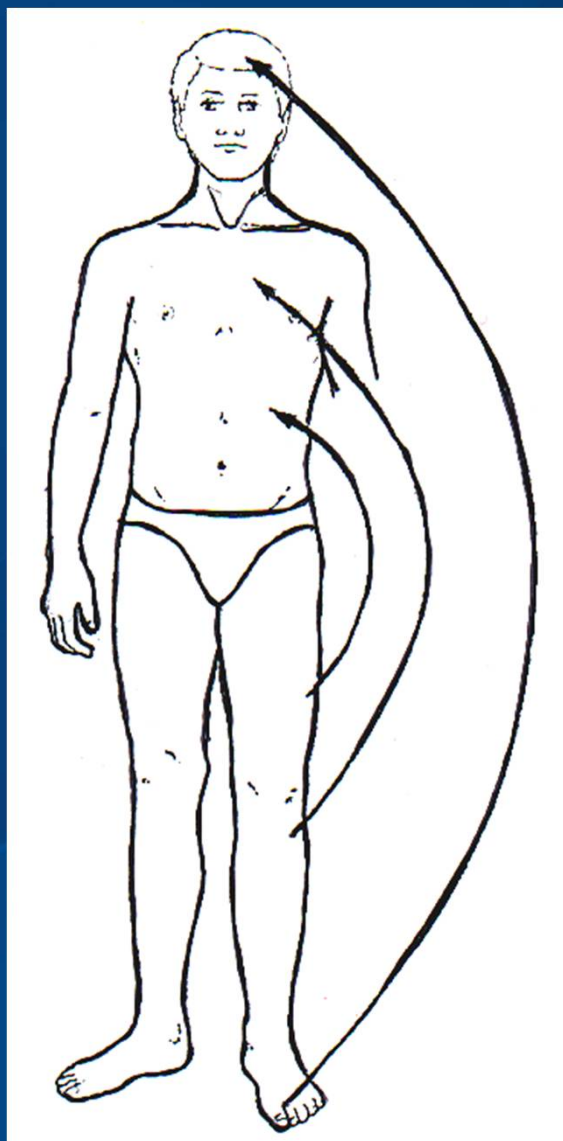


***Polegar Largo e Achatado:** prudente e temerosa em excesso muito emotiva, tenaz e teimosa.*



***Polegar Rombudo:** crises nervosas, fanatismo, preconceituosa.*



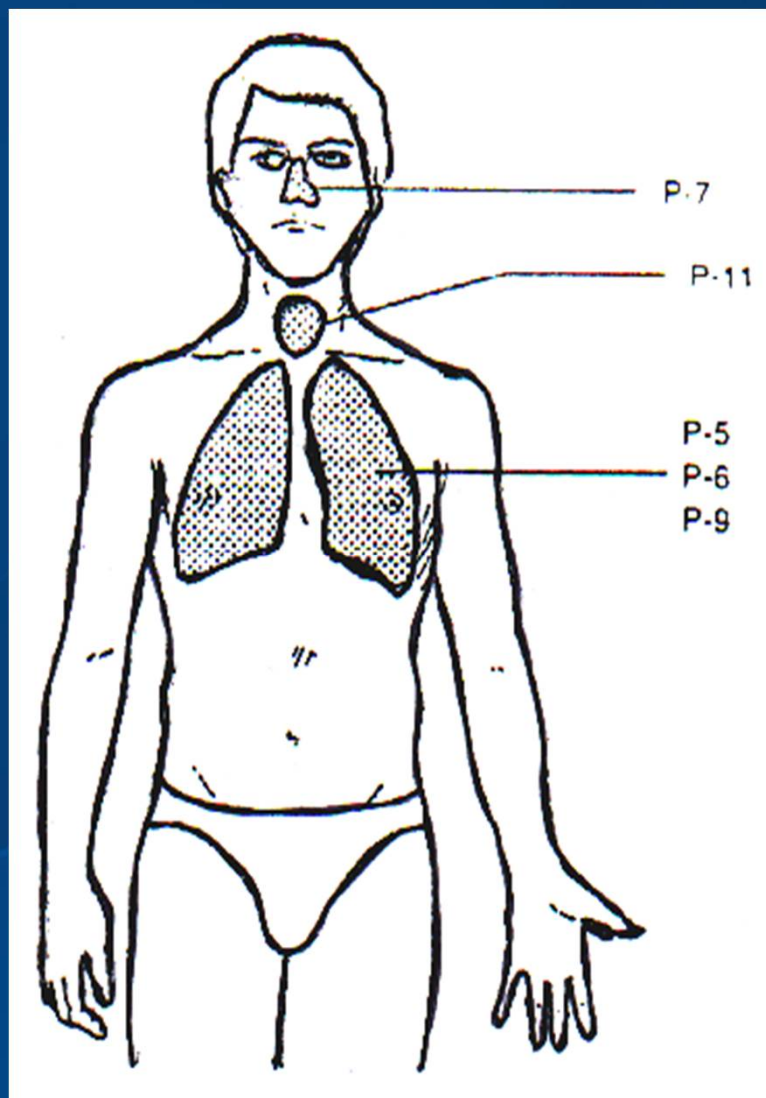


PRINCÍPIO GERAL DE ALCANCE DOS PONTOS.

Meridianos Yang Menor; porém, se desejarmos utilizarmos TA 3 (Zhongzhu) ou TA 5 (Waiguan), enquanto TA 1 (Guanchong), estando na extremidade do Meridiano, afetaria o final oposto, isto é, o ouvido.

Descrevemos a seguir uma lista parcial das áreas afetadas por vários pontos distais em cada Meridiano.





PULMÃO

Áreas atingidas pelos pontos distais do Meridiano do Pulmão:

Nariz: P 7 (lieque).

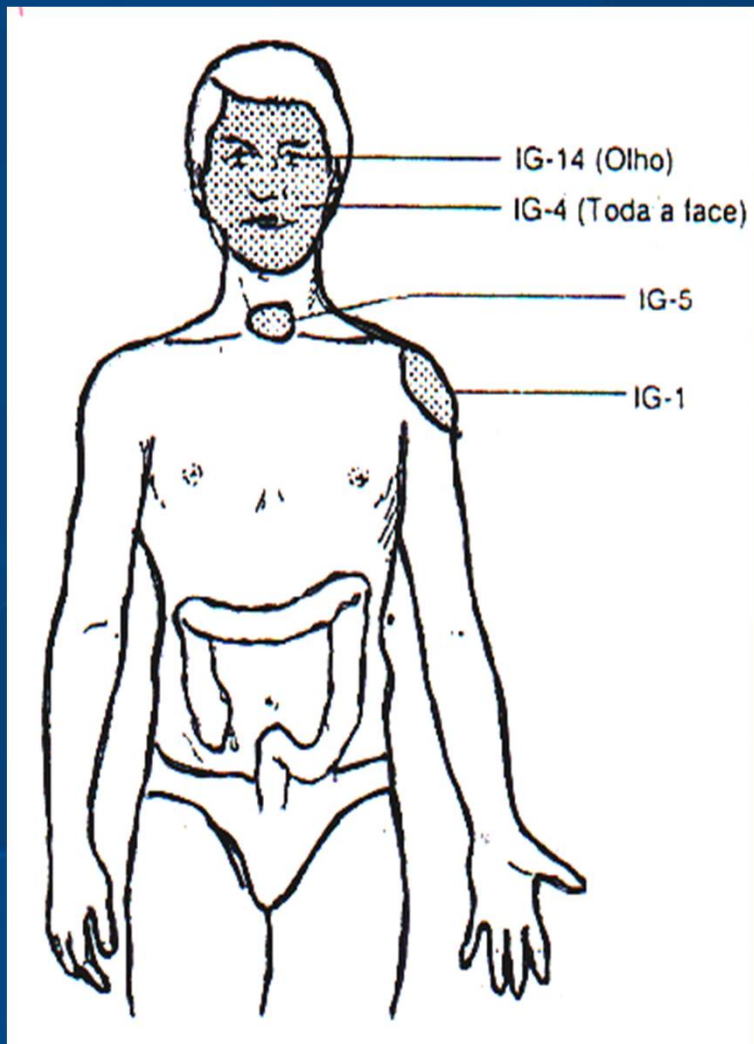
Garganta: P 11 (Shaoshang).

Pulmões: P 5(Chieze),

P 6 (Kongzui),

P 9 (Taiyuan).





INTESTINO GROSSO

Áreas atingidas pelos pontos distais do Meridiano do Intestino Grosso:

Olho: IG 14 (Binao).

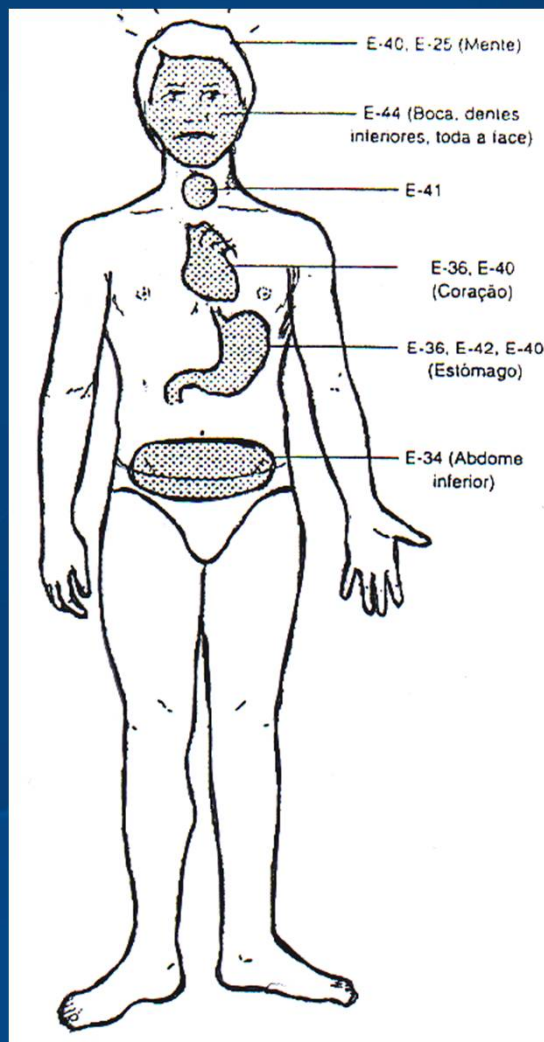
Face, boca: IG 4 (Hegu).

Ombro: IG 1 (Shangyang).

Garganta: IG 5 (Yangxi).



ESTÔMAGO



Áreas atingidas pelos pontos distais do Meridiano do Estômago:

Face, boca: E 44 (Neiting).

Mente: E 40 (Fenglong), E 25 (Tianshu).

Garganta: E 41 (Jiexi).

Estômago: E 36 (Zusanli). E 42 (Chongyang), E 40 (Fenglong).

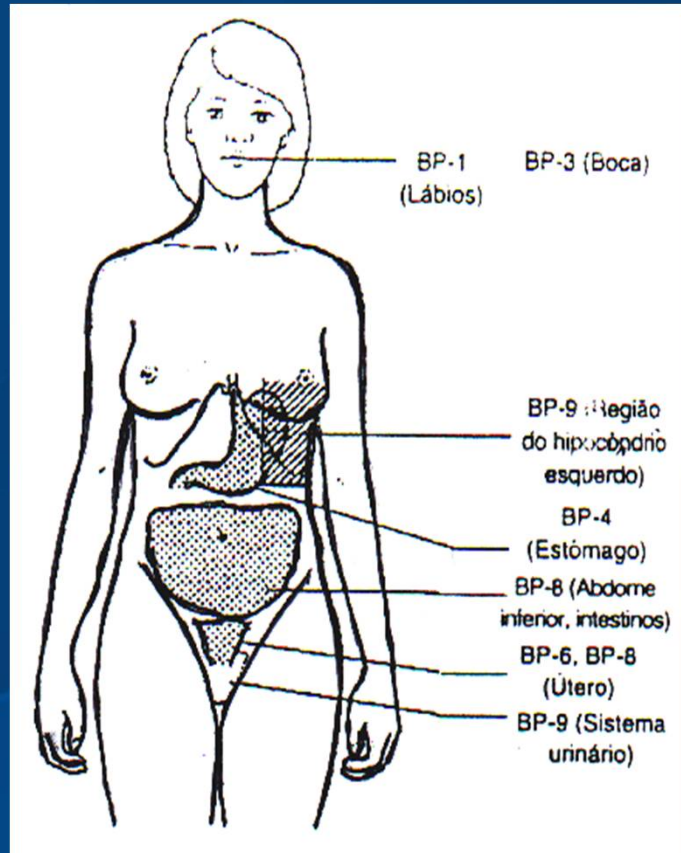
Coração (ritmo): E 36 (Zusanli), E 40 (Fenglong).

Abdômen inferior: E 34 (Liangqiu).



BAÇO-PÂNCREAS

Áreas atingidas pelos pontos distais do Meridiano do Baço-Pâncreas:



Lábios: BP 1 (Yinbai).

Boca: BP 3 (Taibai).

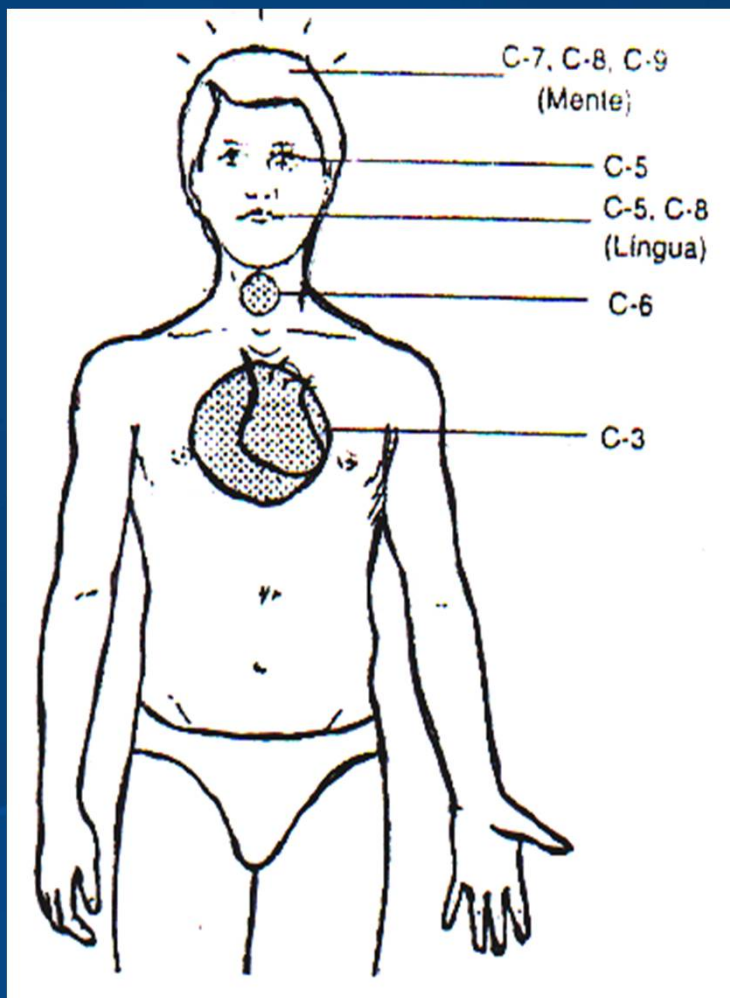
Região do hipocôndrio esquerdo: BP 9 (Yinlingquan).

Estômago: BP 4 (Gongsun).

Abdômen inferior: BP 8 (Diji).

Útero: BP 8 (Diji), BP 6 (Sanunjiao).

Sistema urinário: BP 9 (Yinlingquan).



CORAÇÃO

Áreas atingidas pelos pontos distais do Meridiano do Coração:

Mente: C 7 (Shenmen), C 8 (Shaofu), C 9 (Shaochong).

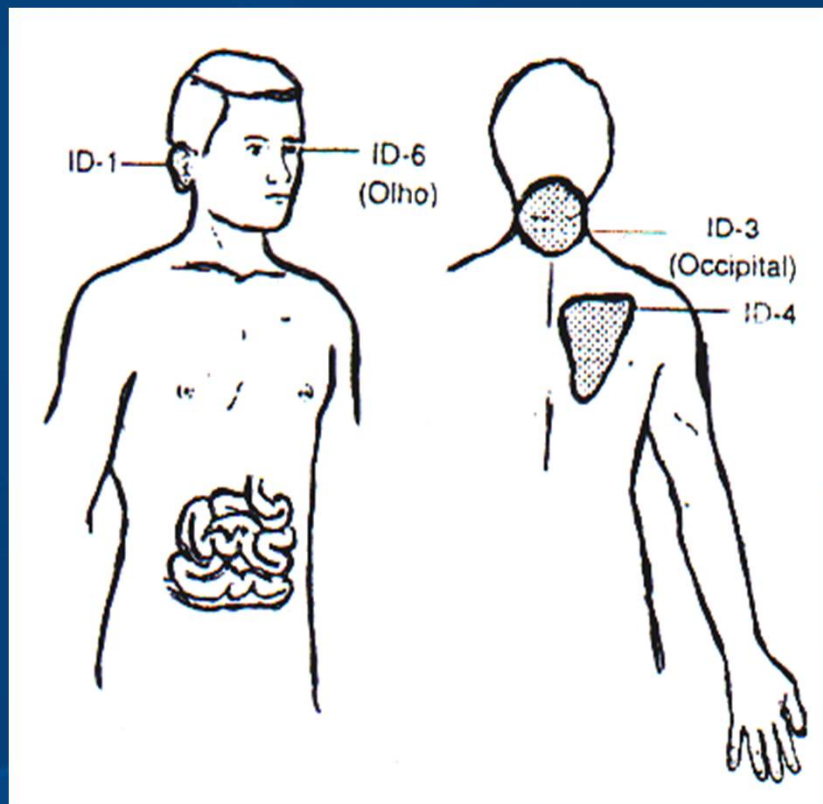
Língua: C 5 (Tongli), C 8 (Shaofu).

Garganta: C 6 (Yinxi).

Tórax: C 3 (Shaohai).

Olho: C 5 (Tongli).





INTESTINO DELGADO

Áreas atingidas pelos pontos distais do Meridiano do Intestino Delgado:

Ouvido: ID 1 (Shaoze).

Olho: ID 6 (Yangliao).

Pescoço, occipital: ID 3 (Houxi).

Escápula: ID 4 (Wangu).

BEXIGA

Áreas atingidas pelos pontos distais do Meridiano da Bexiga:

Olho: B 67 (Zhiyin), B 66 (Tonggu), B 62 (Shenmai).

Topo da cabeça: B 66 (Tonggu).

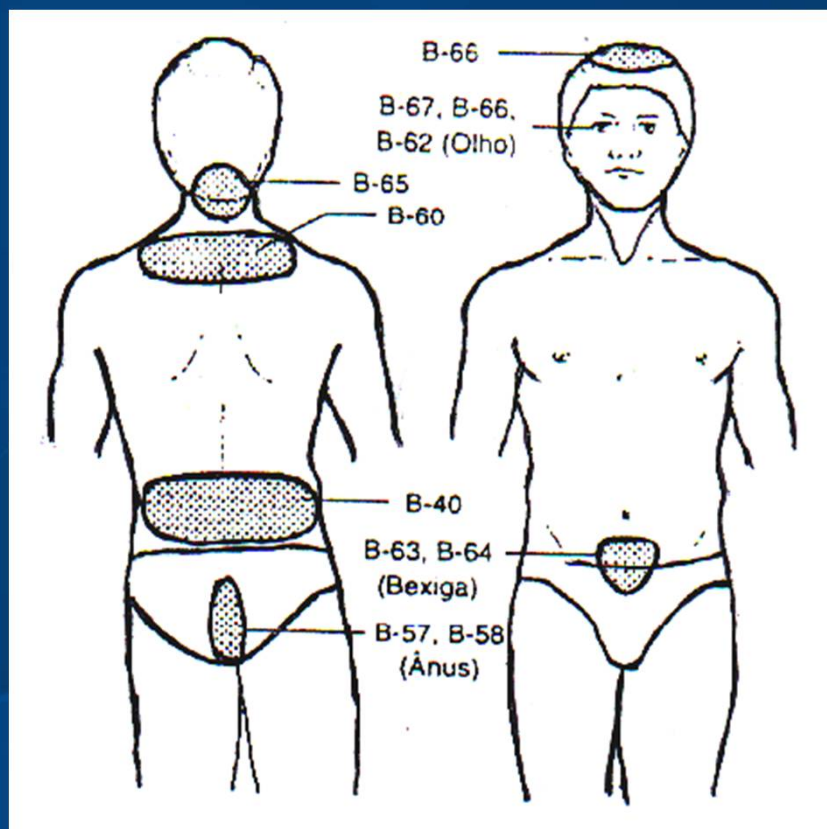
Occipital: B 65 (Shugu).

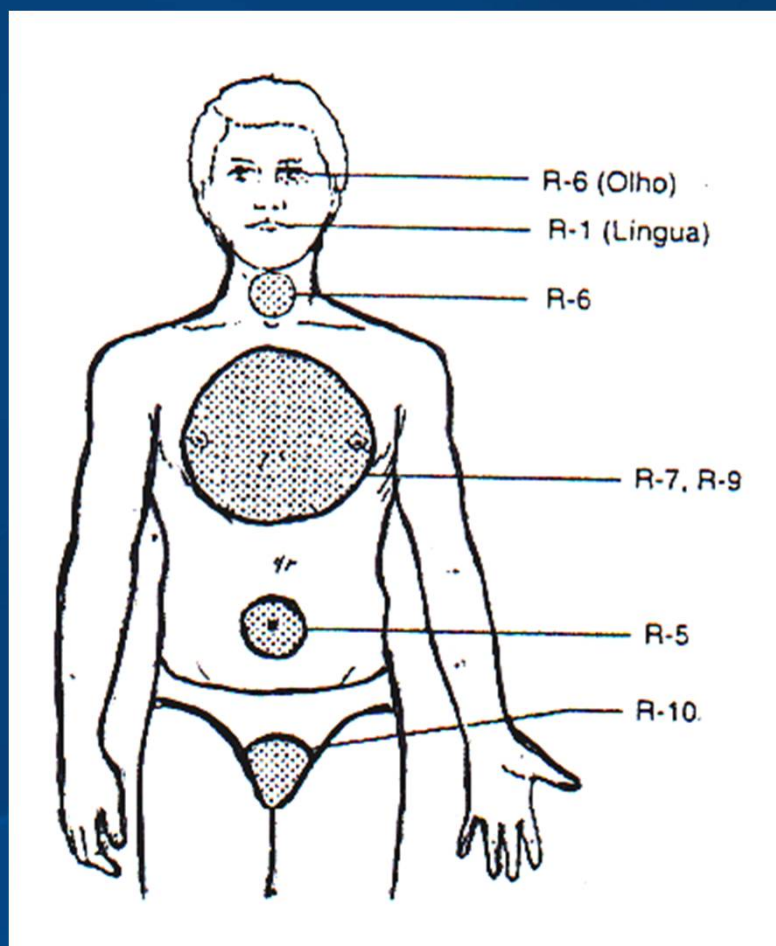
Parte superior das costas: B 60 (Kunlu).

Parte inferior das costas: B 40 (Weizhon).

Ânus: B 57 (chengshan), B 58 (Feiyang).

Bexiga: B 63 (Jinmen), B 64 (Jinggu).





RINS

Áreas atingidas pelos pontos distais do Meridiano do Rim:

Olho: R 6 (Zhaohai).

Língua: R 1 (yongquan).

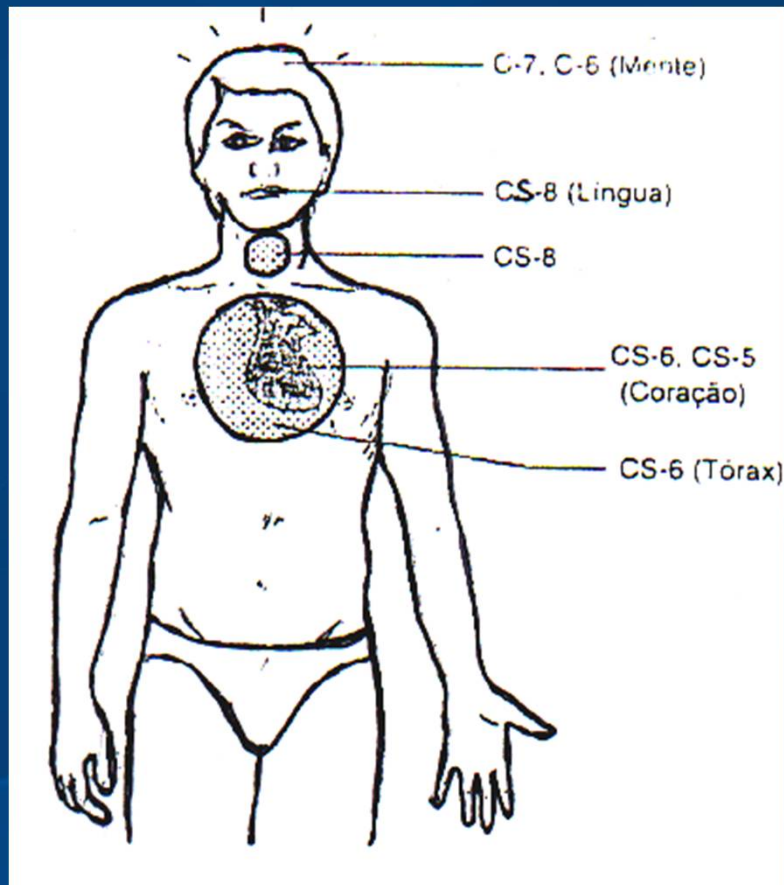
Garganta: R 6 (Zhaohai).

Tórax: R 7 (Fuliu), R 9 (Zhubin).

Área umbilical: R 5 (Shuiquan).

Sistema urinário: R 10 (Yingu).





PERICÁRDIO

Áreas atingidas pelos pontos distais do Meridiano do Pericárdio:

Mente: CS 7 (Daling), CS 6 (Neiguan).

Língua: CS 8 (Laogong).

Garganta: CS 8 (Laogong).

Coração: CS 6 (Neiguan), CS 5 (Jianshi).

Tórax: CS 6 (Neiguan).

TRIPLO AQUECEDOR

Áreas atingidas pelos pontos do Meridiano do Triplo Aquecedor:

Ouvido: TA 2 (Yemen).

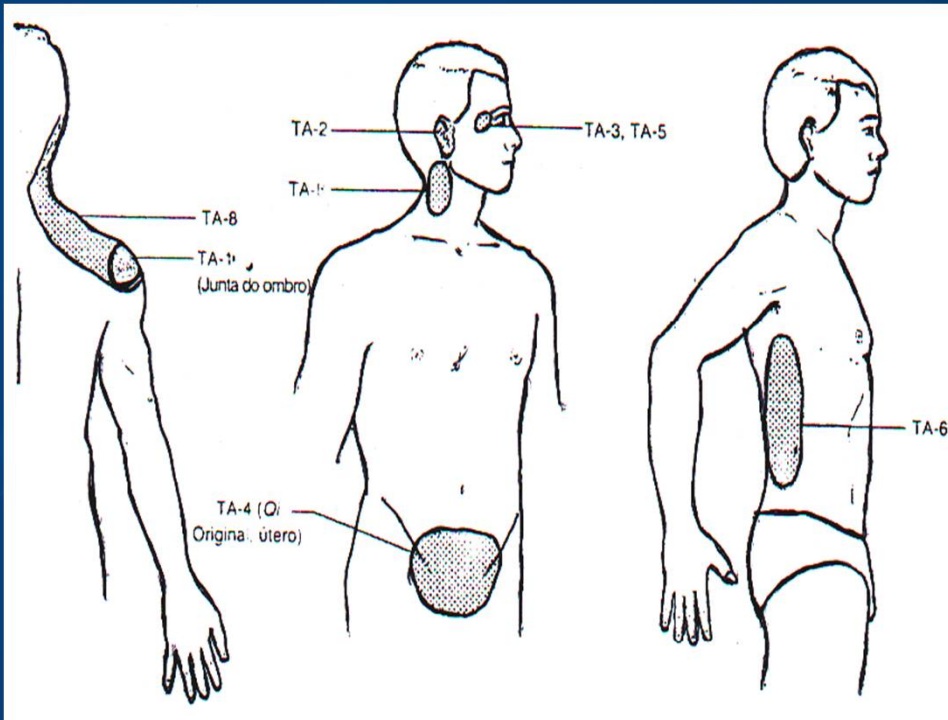
Têmporas: TA 3 (Zhongzhu),
TA 5 (Waiguan).

Pescoço, parte superior dos ombros: TA 8 (Sanyangluo).

Junta do ombro: TA 1
(Guanchong), TA 8
(Sanyangluo).

Lados do corpo: TA 6
(Zhigou).

Útero: TA 4 (Yangchi).



VESÍCULA BILIAR

Áreas atingidas pelos pontos distais do Meridiano da Vesícula Biliar:

Olho: VB 44 (Zhugiaoyin).

Ouvido: VB 43 (Xiaksi).

Têmpora: VB 43 (Xiaksi).

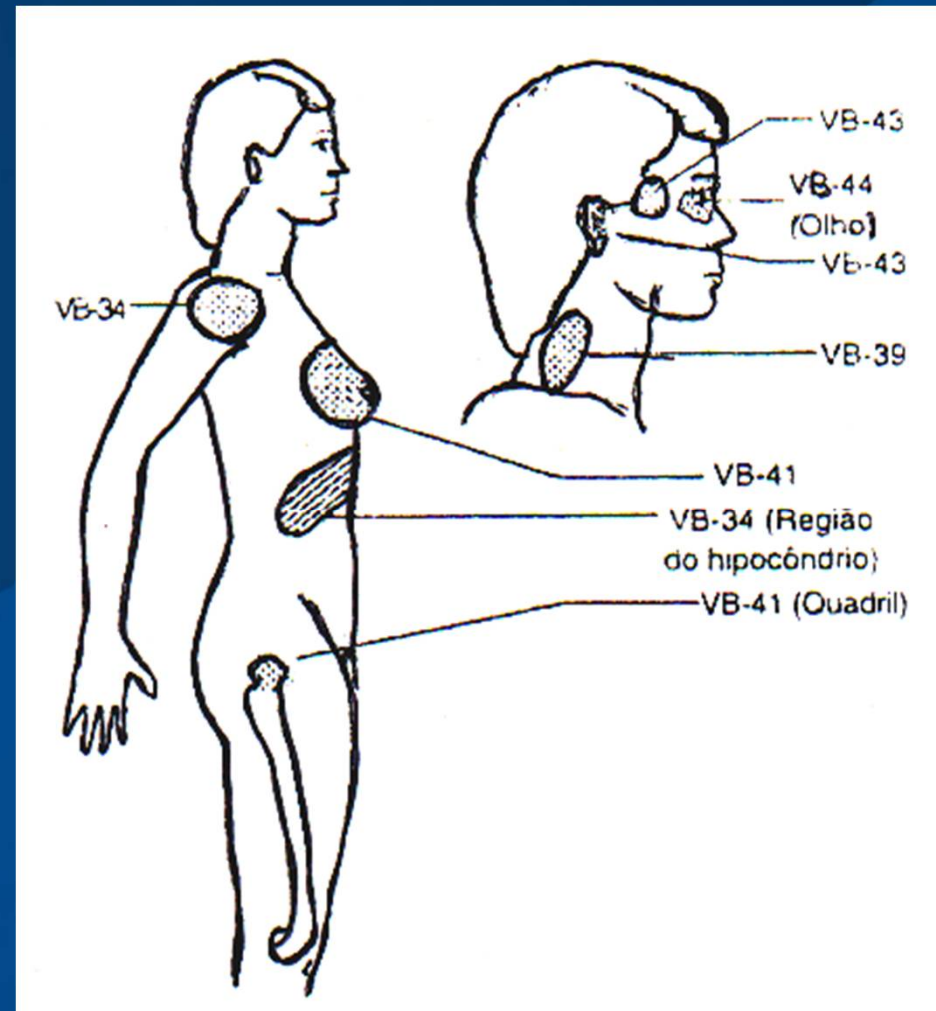
Pescoço: VB 39 (Xuanzhong).

Ombro: VB 34
(Yanglingquan).

Busto: VB 41 (Zulinqi).

Região do hipocôndrio: VB
34 (Yanglingquan).

Quadril: VB 41 (Zulinqi).



FÍGADO

Áreas atingidas pelos pontos distais do Meridiano do Fígado:

Olho: F 2 (Xingjian).

Topo da cabeça: F 3 (Taichong).

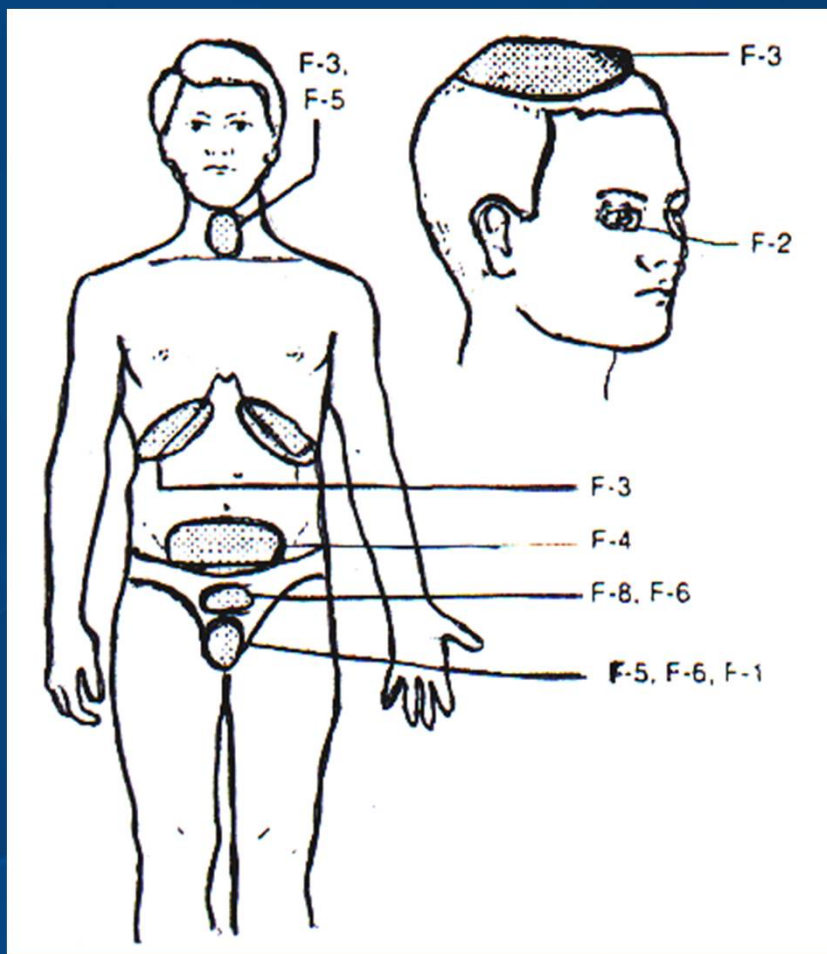
Garganta: F 3 (Taichong), F 5 (Ligou).

Região do hipocôndrio: F 3 (Taichong).

Abdômen inferior: F 4 (Zhongfeng).

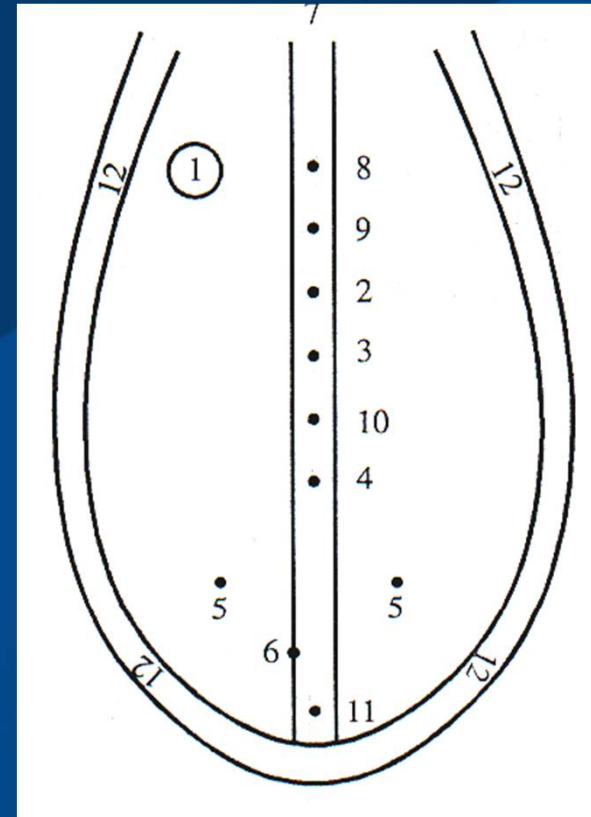
Região hipogástrica: F 8 (Ququan), F 6 (Zhongdu).

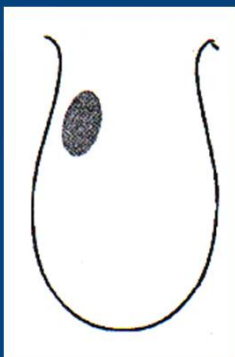
sistema urinário: F 5 (Ligou), F 6 (Zhongdu), F 1 (Dadun).



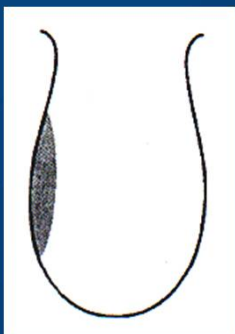
LÍNGUA

1. *Vesícula*
2. *Duodeno*
3. *Pâncreas*
4. *Cárdia*
5. *Coração*
6. *Sulcos médios*
7. *Rim-Bexiga-Intestino*
8. *Cólon*
9. *Apêndice*
10. *Pylorus*
11. *Esôfago*
12. *Fígado-Vesícula-Pâncreas-Duodeno*

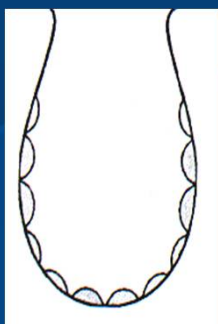




1. Na área da vesícula, o epitélio da língua está nitidamente descamado. Tendência a cólicas biliares.



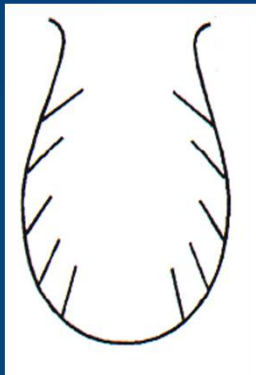
2. A beirada da língua está vermelha faltando a camada superior, a saburra.



3. Língua com impressões dos dentes:

Impressão dos dentes na beirada da língua significa um vazio na função do Fígado, mas considera também a função Baço-Pâncreas.

Na medicina ayurvédica é visto como sinal de má-absorção.



4. Língua com sulcos oblíquos na lateral:

Significa, além de distúrbios de Fígado-Pâncreas-Duodeno, paredes gástricas atrofiadas e fracas. Encontra-se muito em pessoas que fizeram gastrectomia.



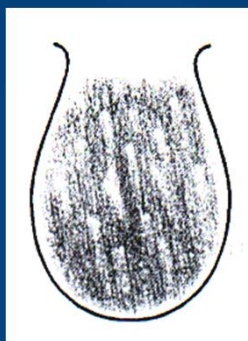
5 a. Língua com beiradas vermelhas:

Condição Yang do orbes hepático. Pessoas coléricas. Às vezes apresentam sintomas de asma e dispnéia por causa da energia bloqueada.



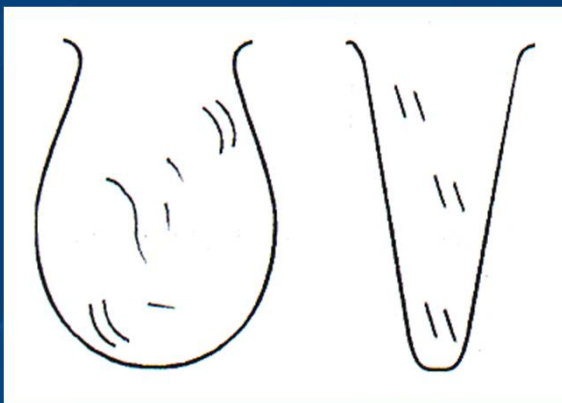5 b. Língua com beiradas vermelhas e língua esbranquiçada:

Indicação de distúrbios crônicos do Fígado-Vesícula-Pâncreas.



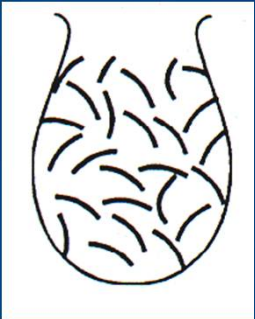
6. Língua violeta:

Qualquer coloração é interpretada como distúrbio hepático.



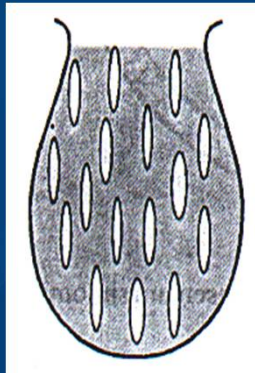
7. Língua envernizada ou esfaltada:

Indicação de doença hepática grave. Na medicina chinesa, a falta de uma saburra significa a desidratação dos sucos Yang e da energia gástrica. Quando a língua parece envernizada, lisa, seca e brilhante, o Rim e o Fígado também já estão prejudicados.



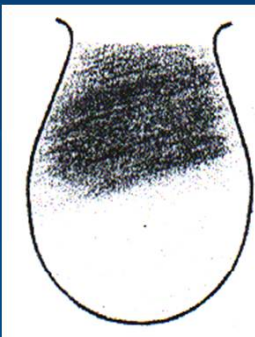
8. Língua plicada:

Quase sempre aponta para casos de distúrbios digestivos por falta enzimática. Terapeuticamente a produção de enzimas deve ser estimulada.



9. Língua parasitária:

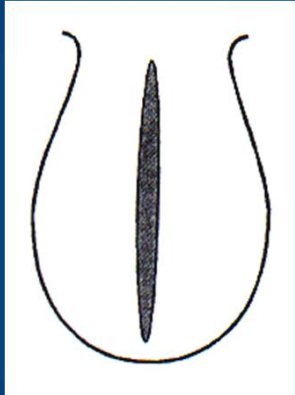
Encontra-se principalmente em crianças pálidas e cansadas. Uma língua que contenha em sua superfície pequenos risquinhos brancos, denota a presença de parasitas intestinais.



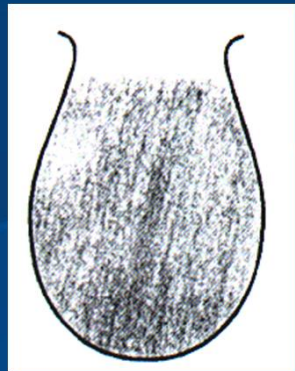
10. Língua preta:

A superfície encontra-se mudada pela hiperplasia das papilas filiformes e comprometida com o fungo **aspergillus niger** ou **cândida albicans**. Muitas vezes esta coloração aparece como produto de terapia com antibióticos.

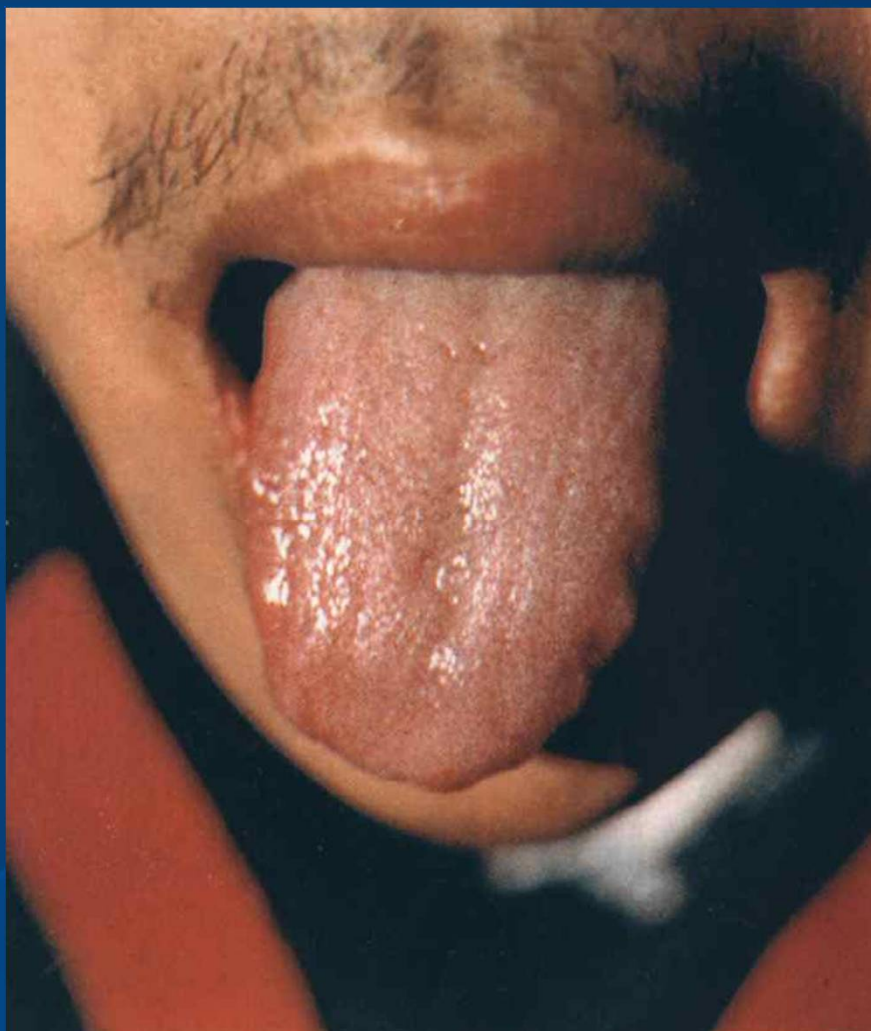
Diagnóstico diferencial: tabaco.



11. Língua com sulco profundo:
Indica sinal antigo de úlcera.



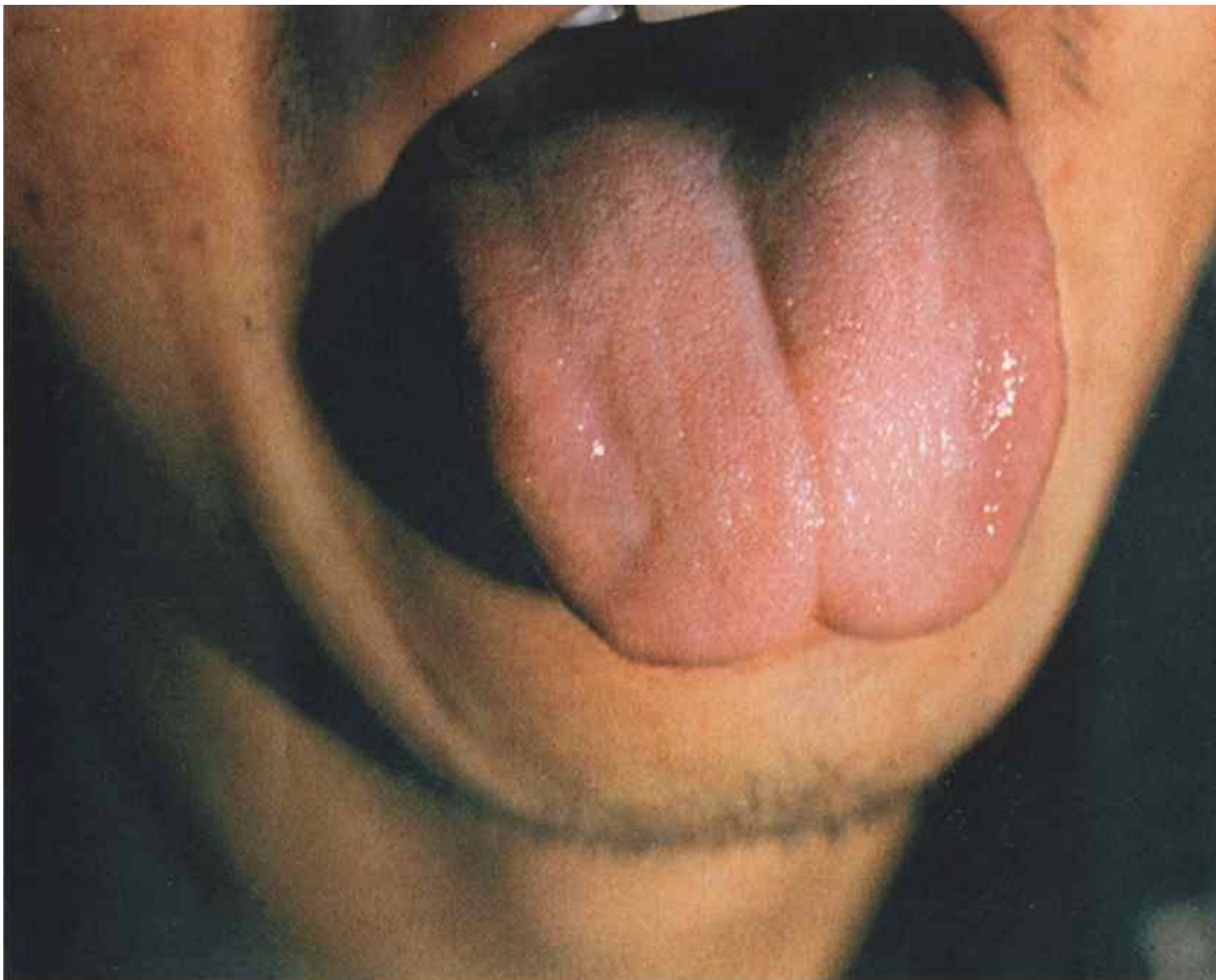
12. Saburra cinza-esbranquiçada:
Aparece em casos de gastrite aguda. Uma úlcera normalmente não dá saburra.



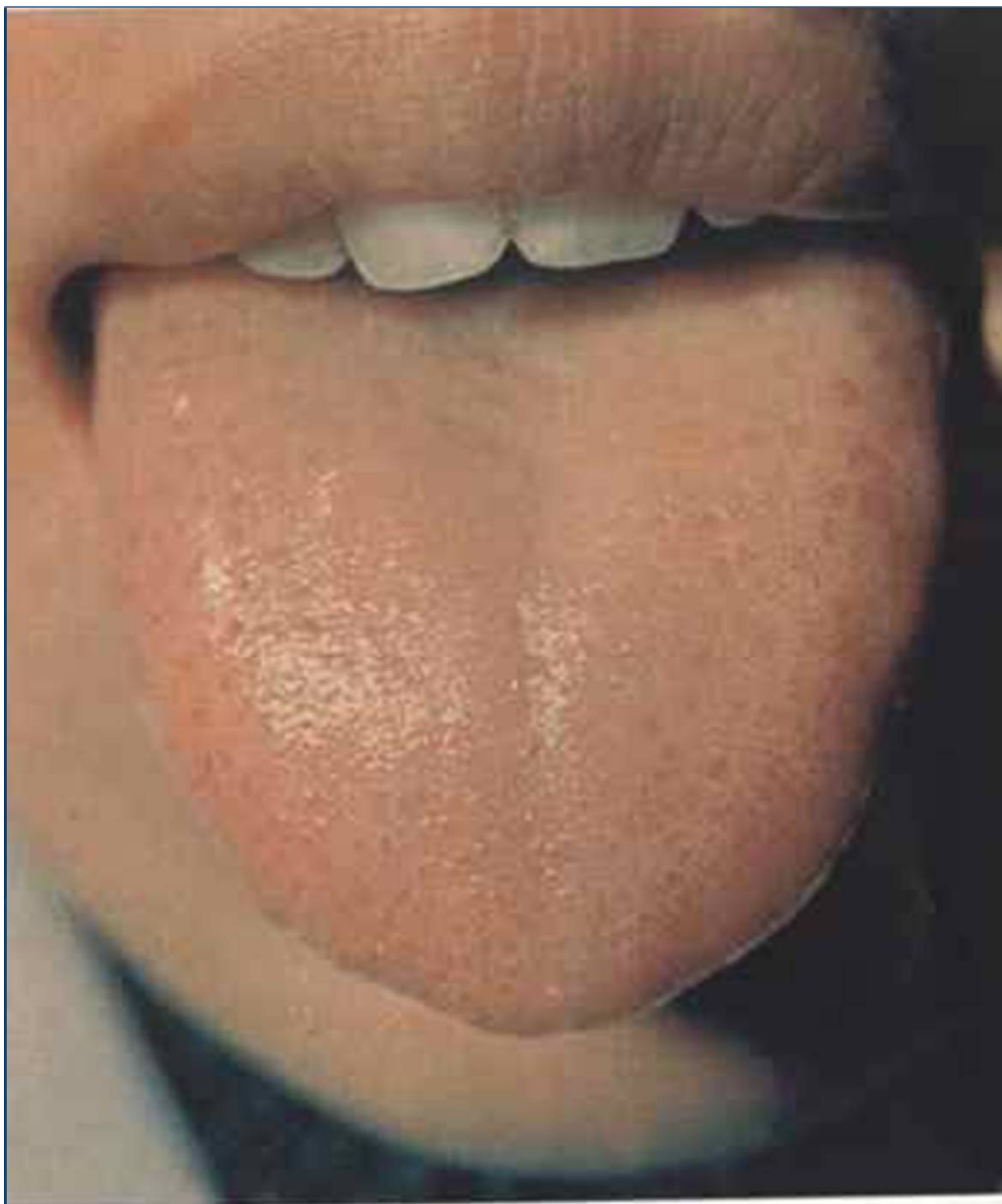
Lingua vermelha clara com marcas de dentes (facetas) e revestimento branco, fino, úmido e escorregadio

LINGUAS E SABURRA NORMAIS

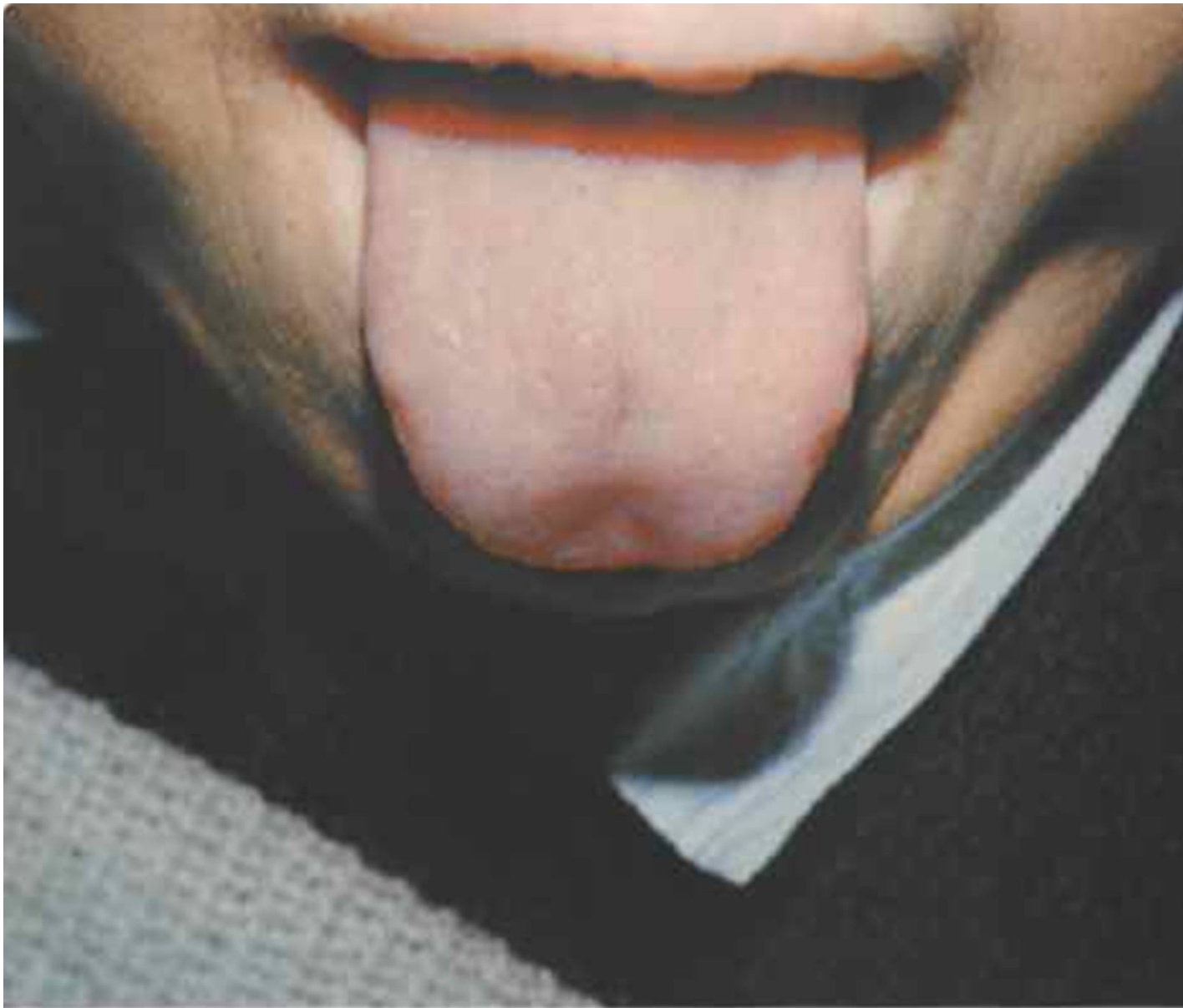



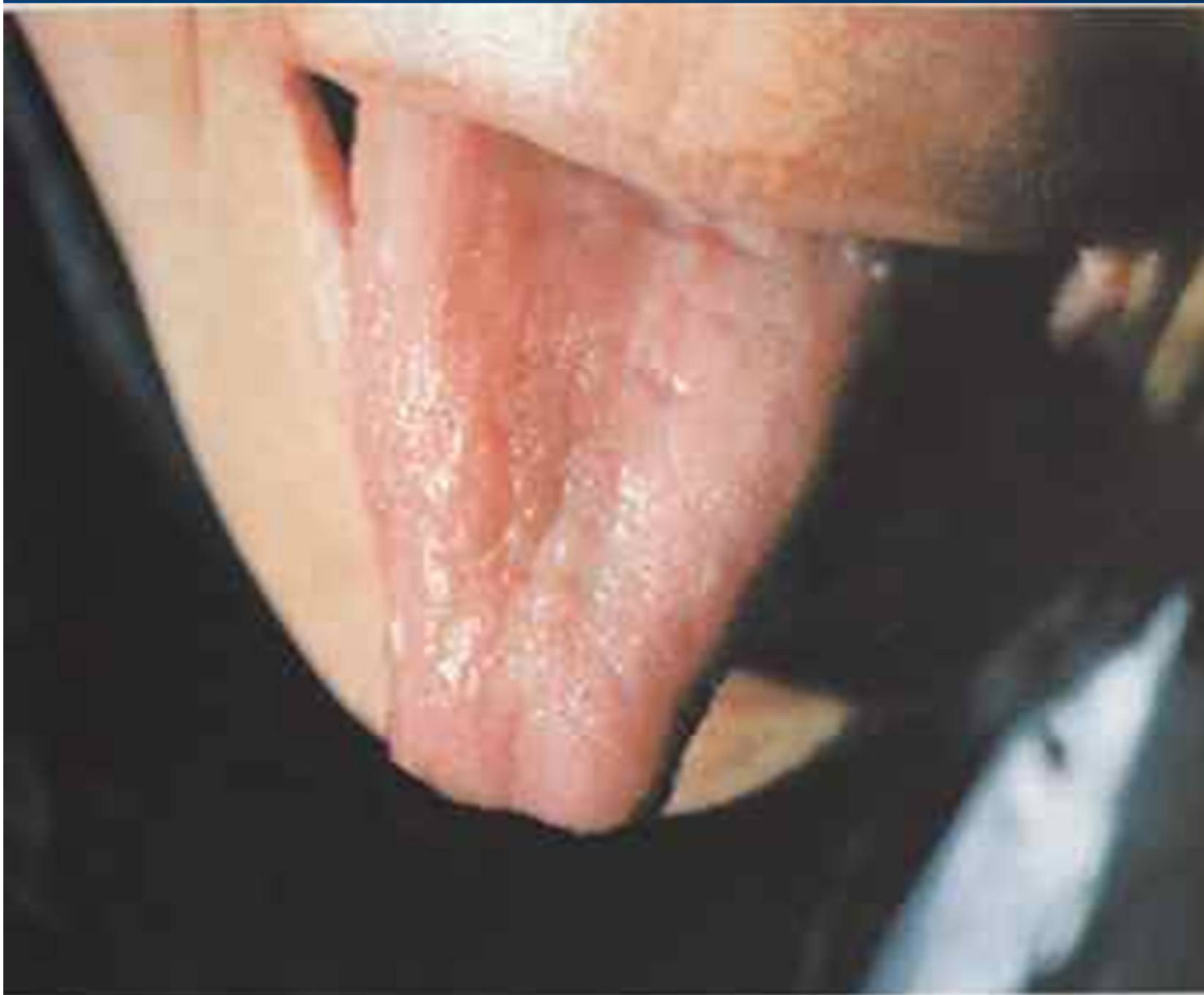3. *Língua vermelho-clara com revestimento branco e fino*



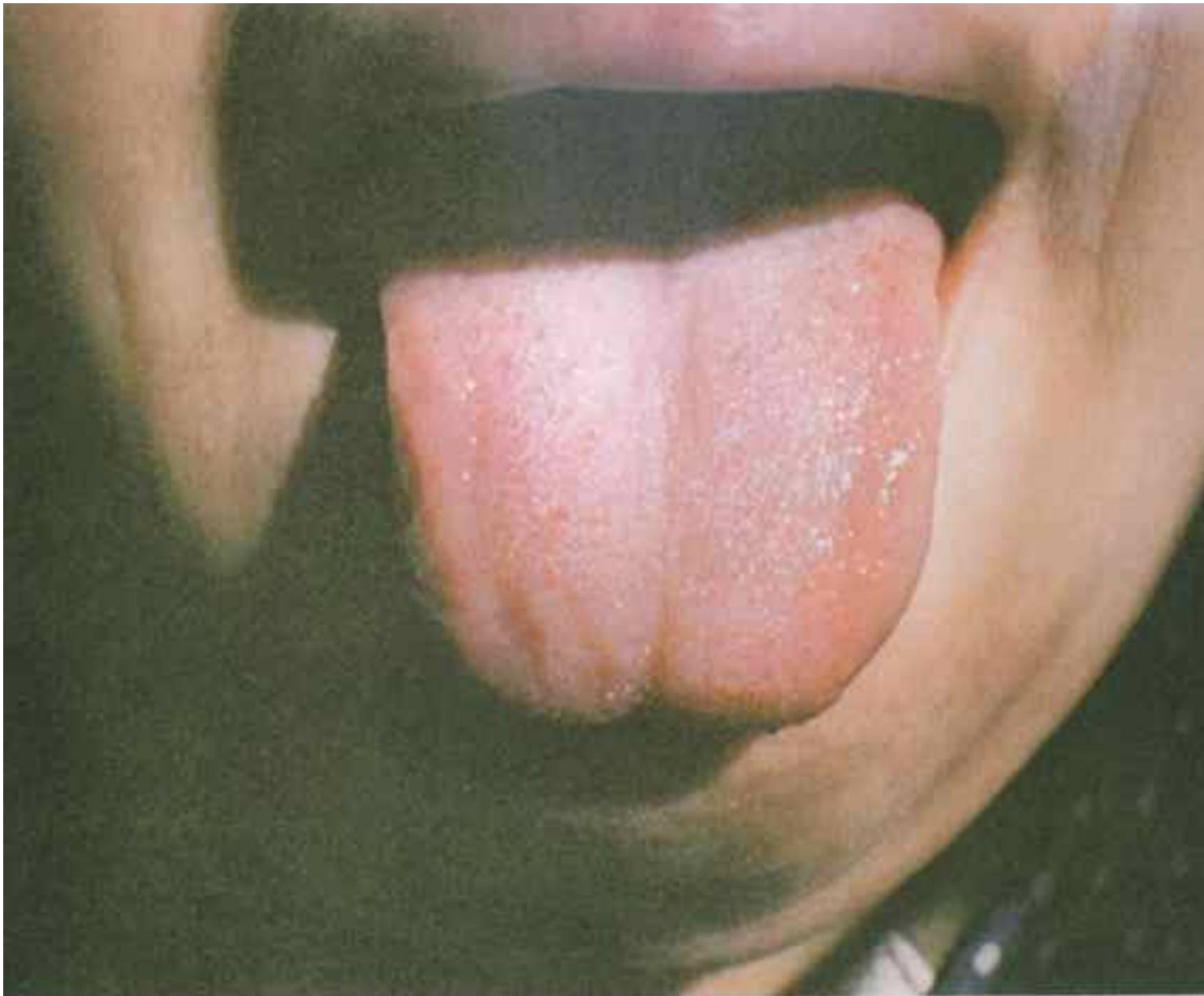
4. Língua vermelho-clara com revestimento fino e branco



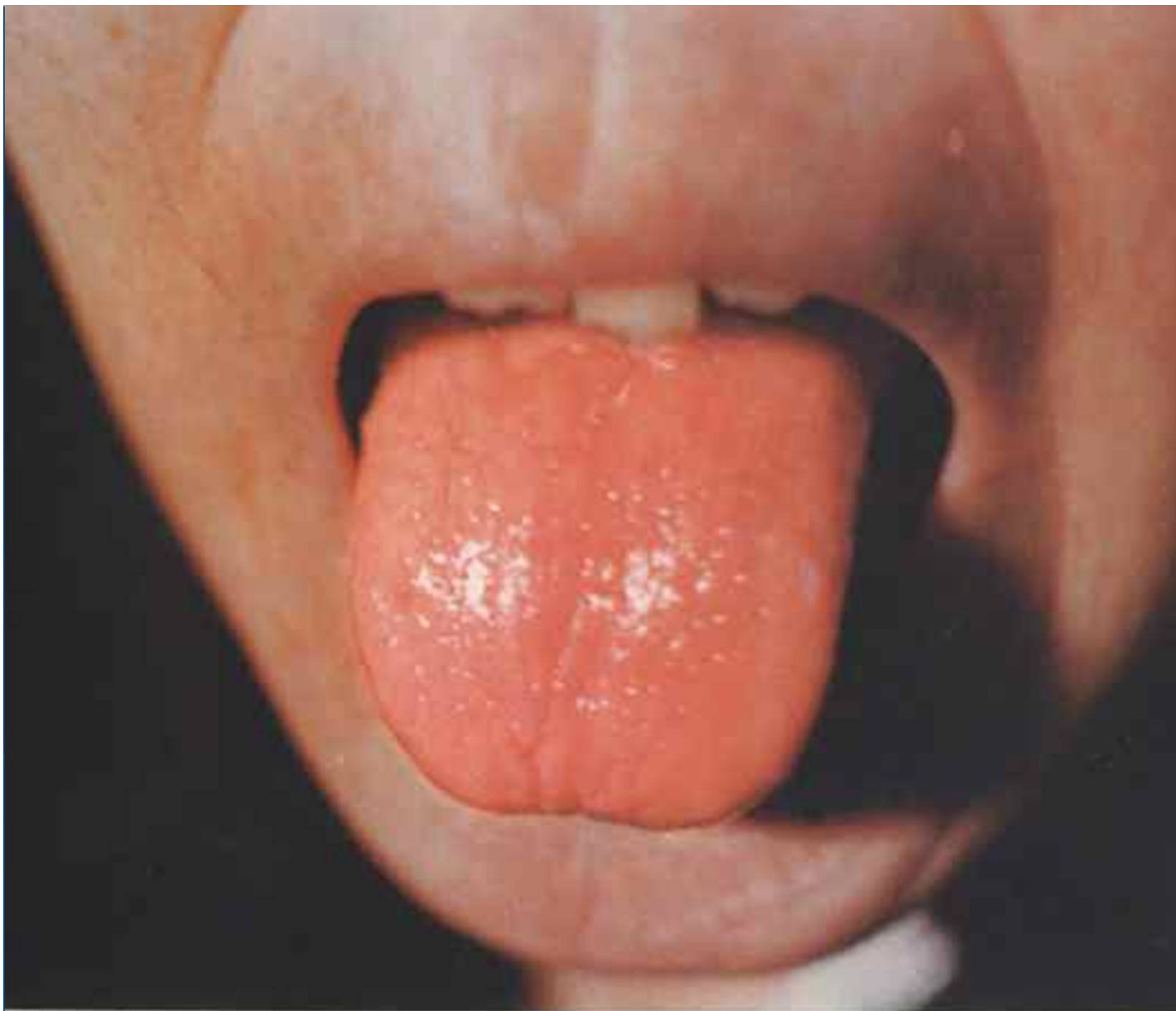
6. *Lingua pálida e fina com pouco revestimento (saburra)*



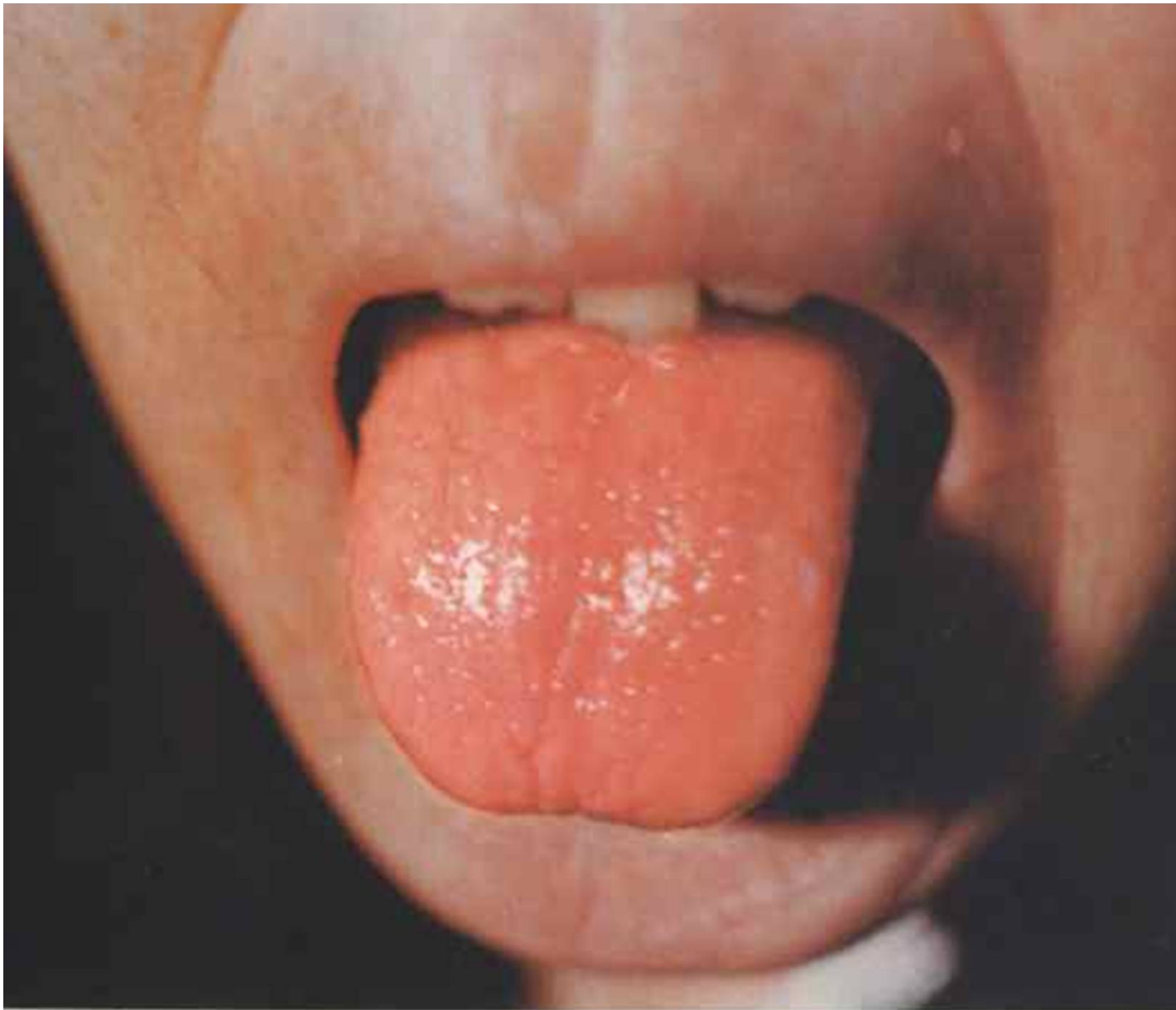
7. Língua pálida com revestimento transparente



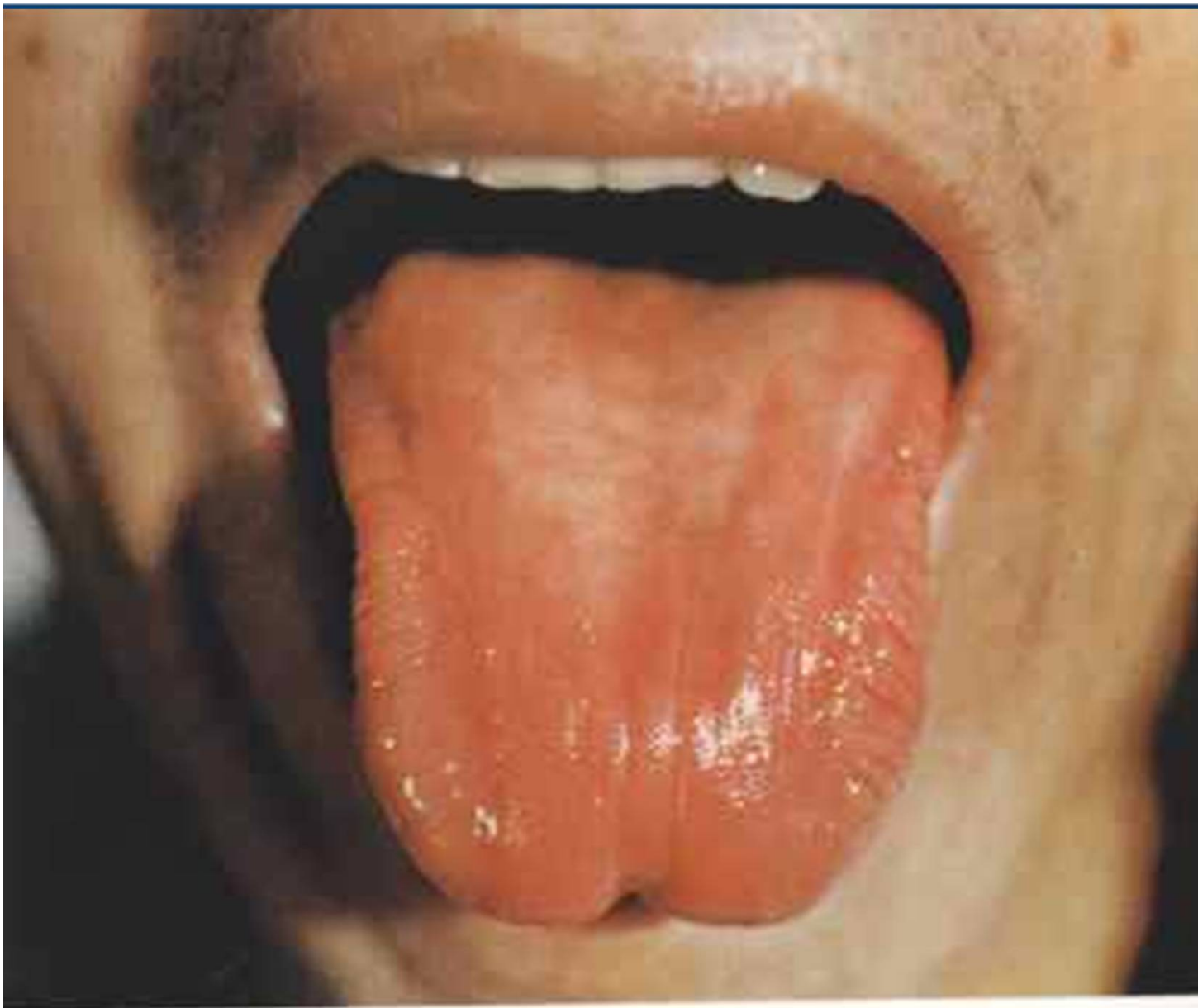
13. *Língua pálida com revestimento fino, branco e pegajoso*



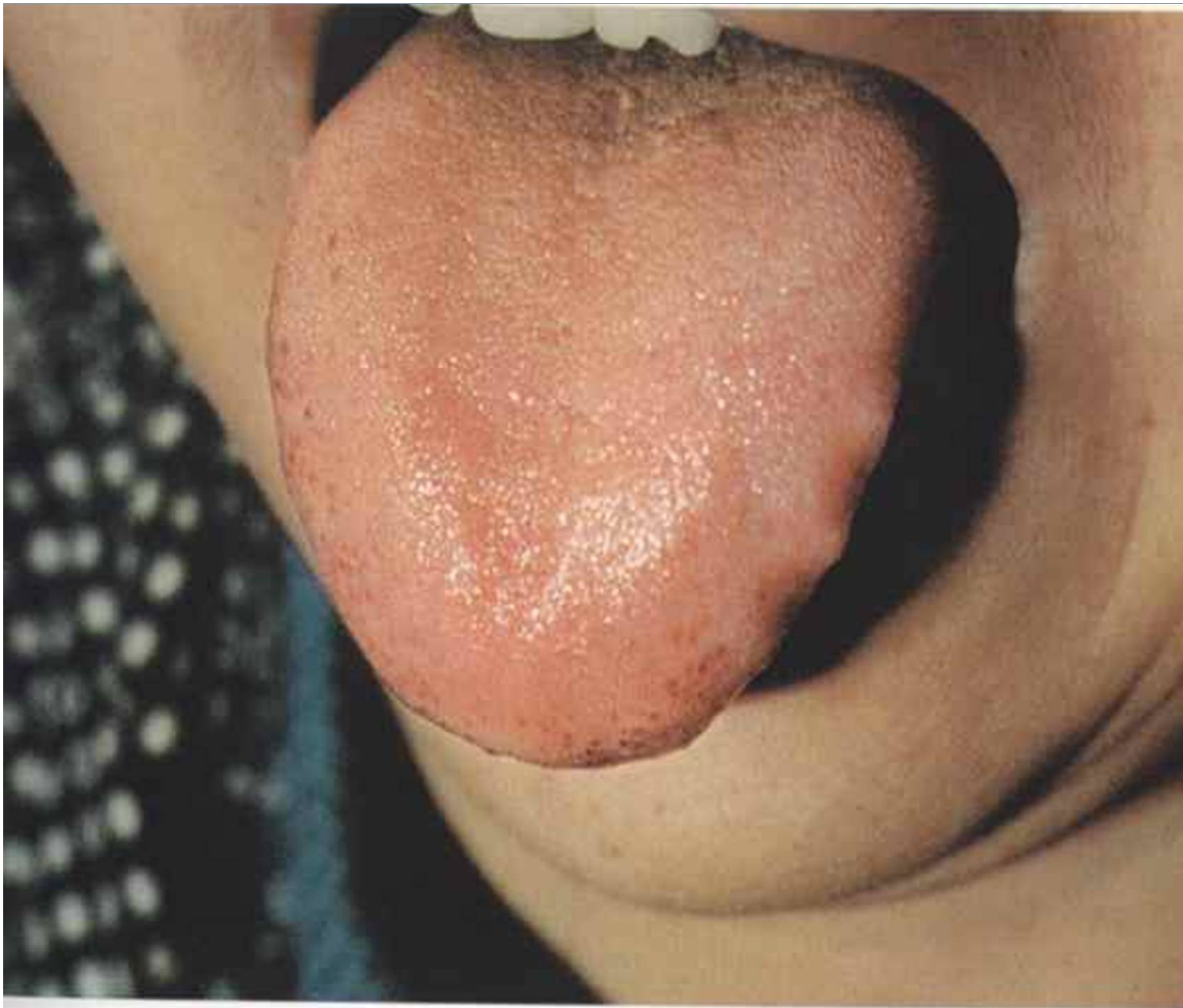
42. *Língua vermelho-clara e brilhante*



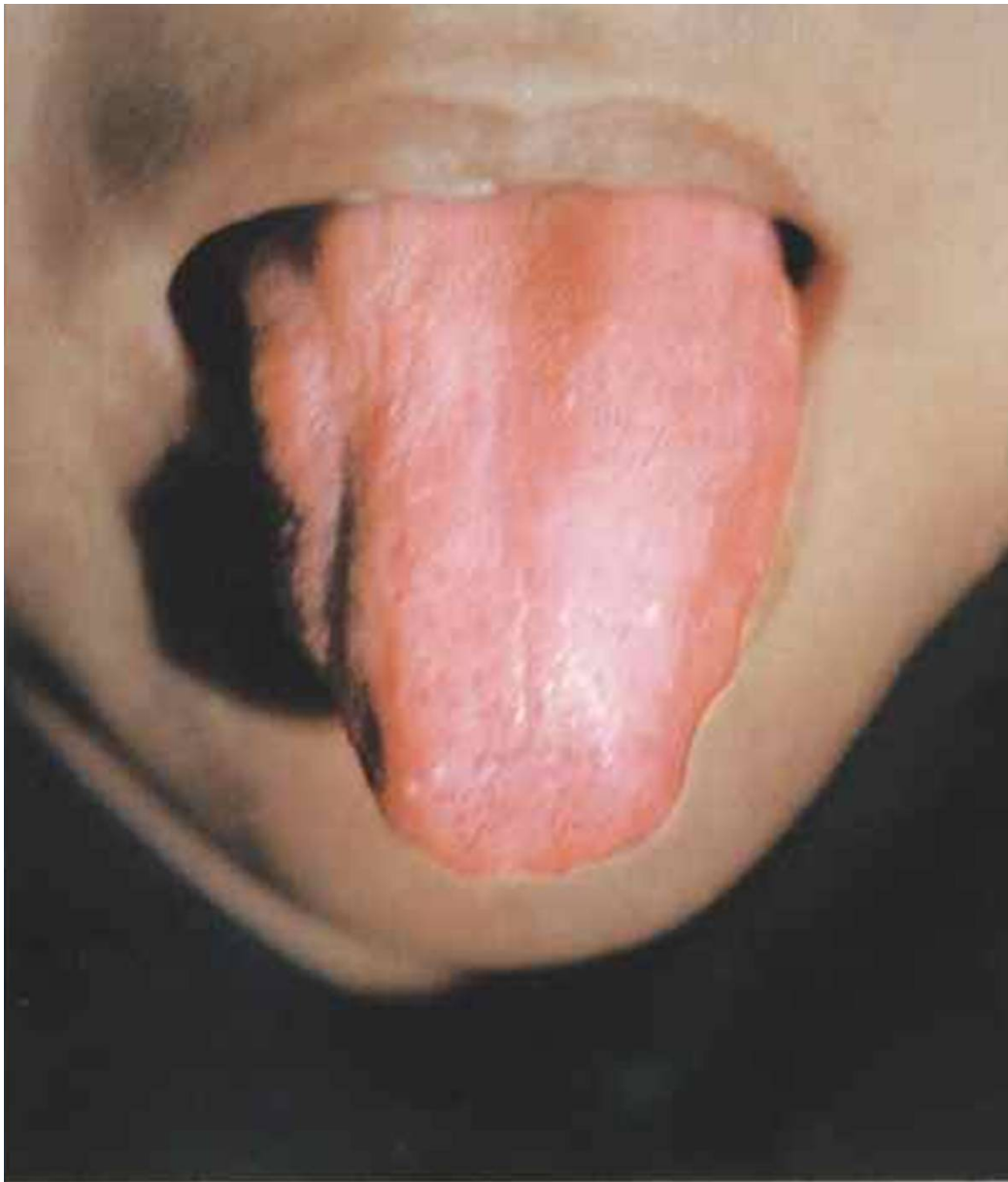42. *Língua vermelho-clara e brilhante*



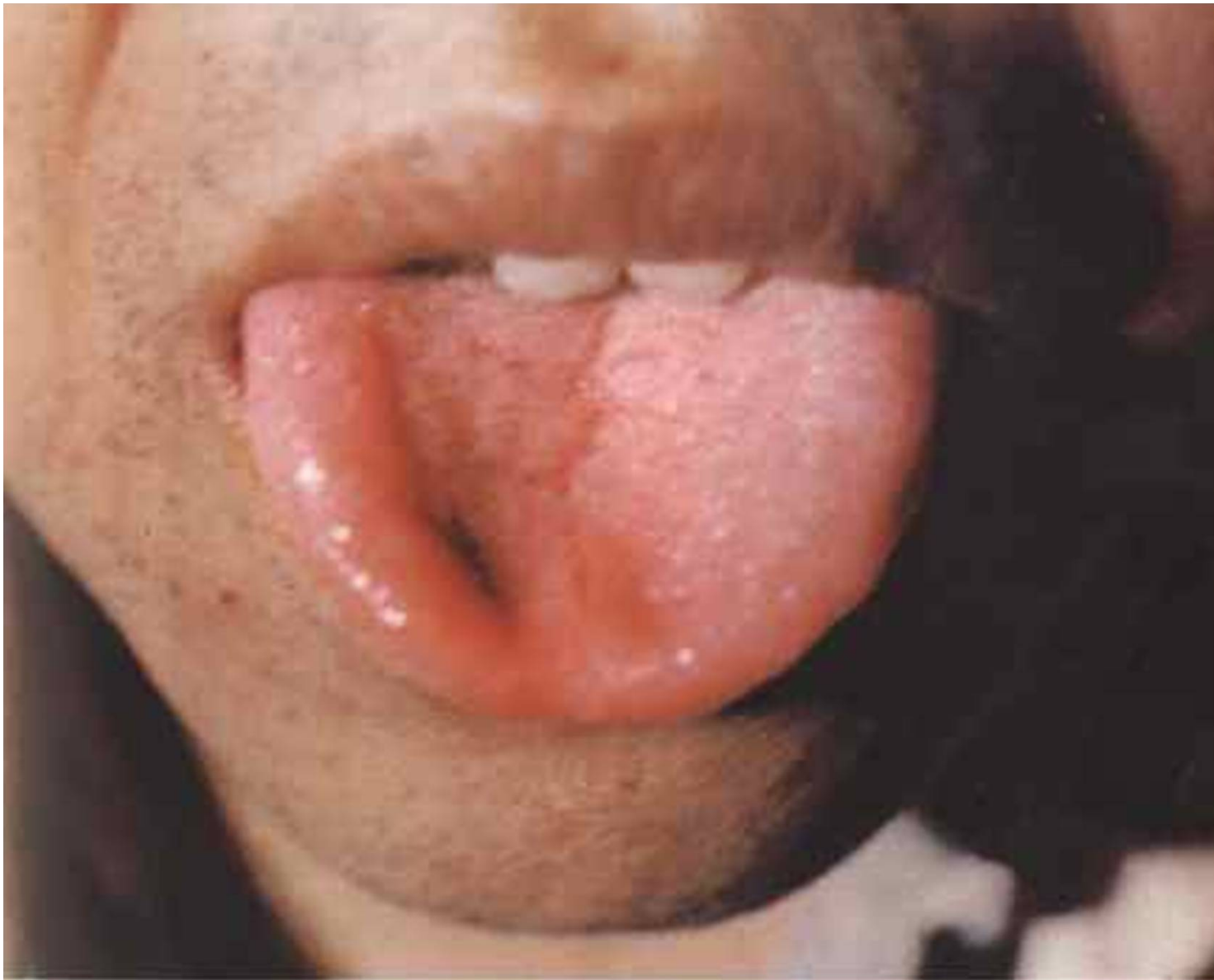
43. *Lingua vermelho-clara e brilhante (língua em espelho)*



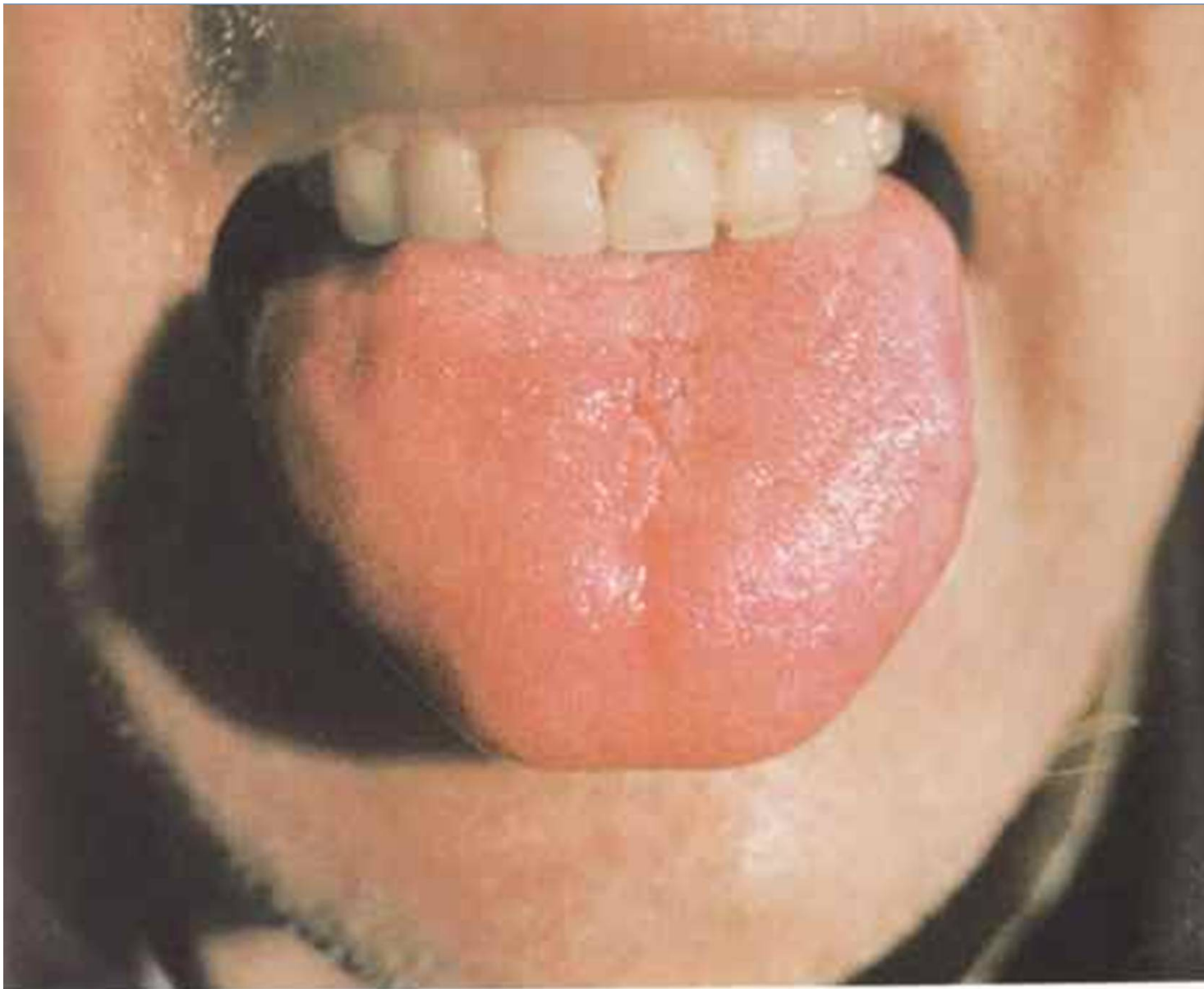
44. *Lingua vermelho-clara com pontos negros, revestimento escuro e escasso*



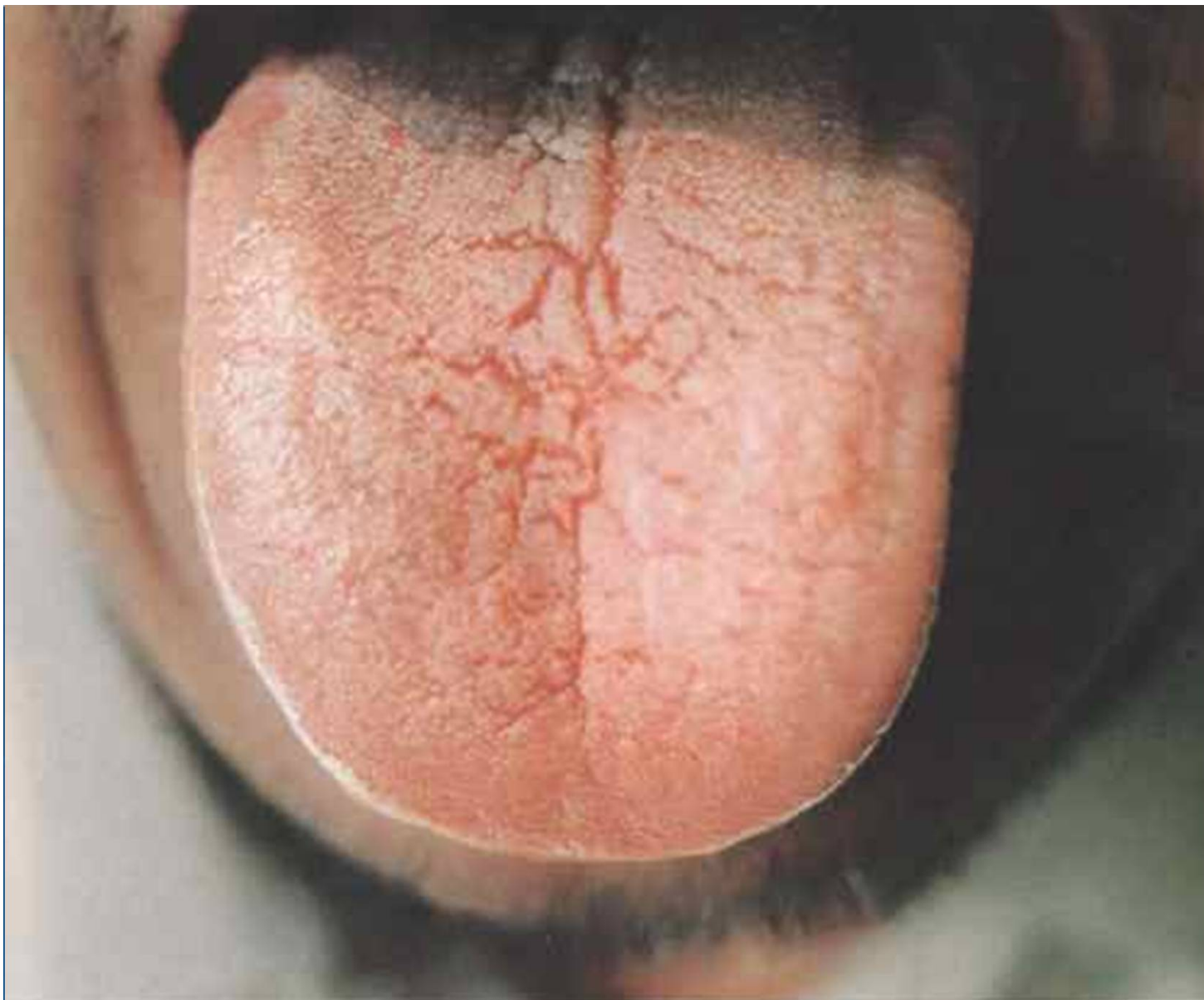45. *Língua vermelho-clara com revestimento transparente*



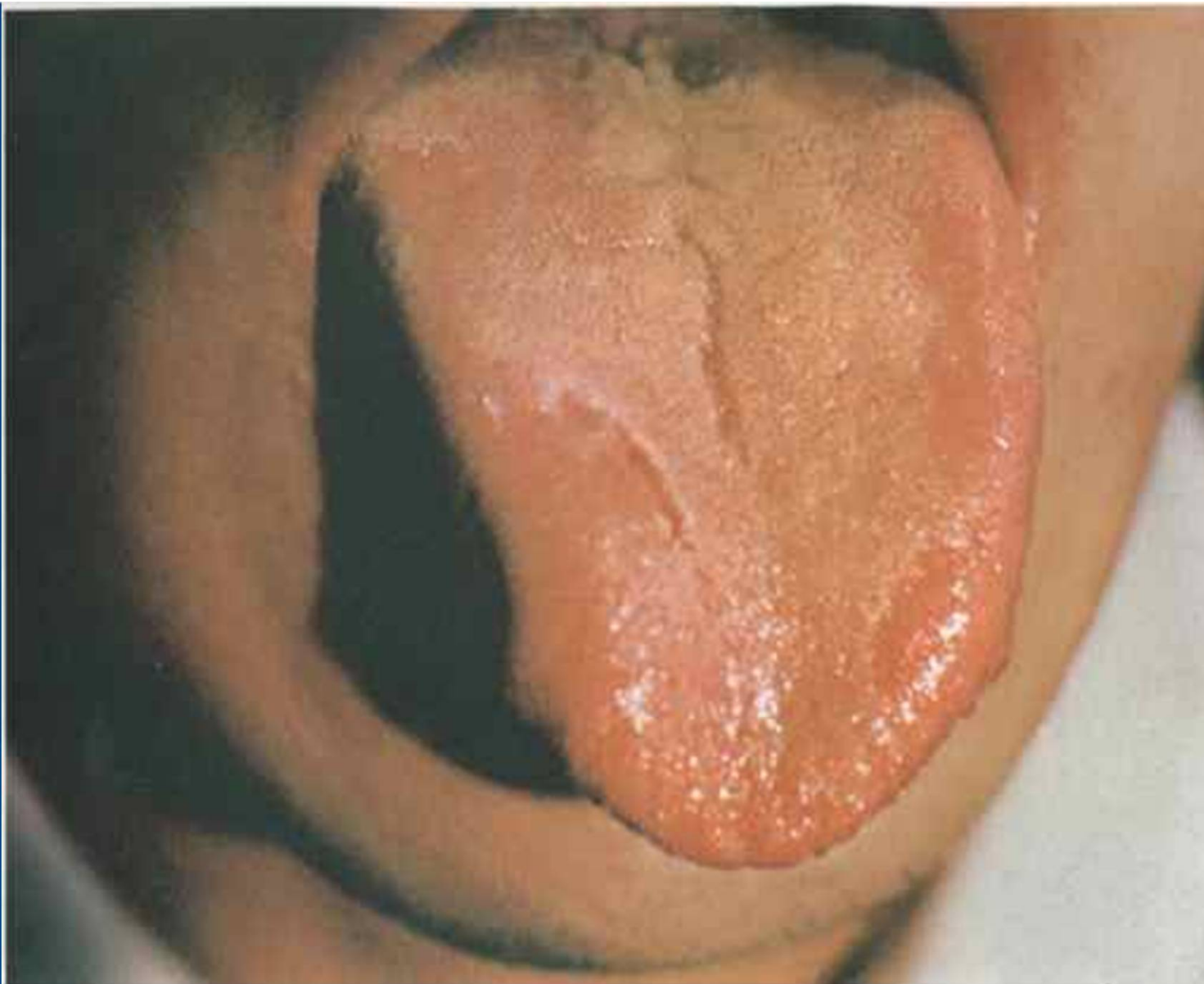
46. *Língua vermelho-clara com revestimento transparente*



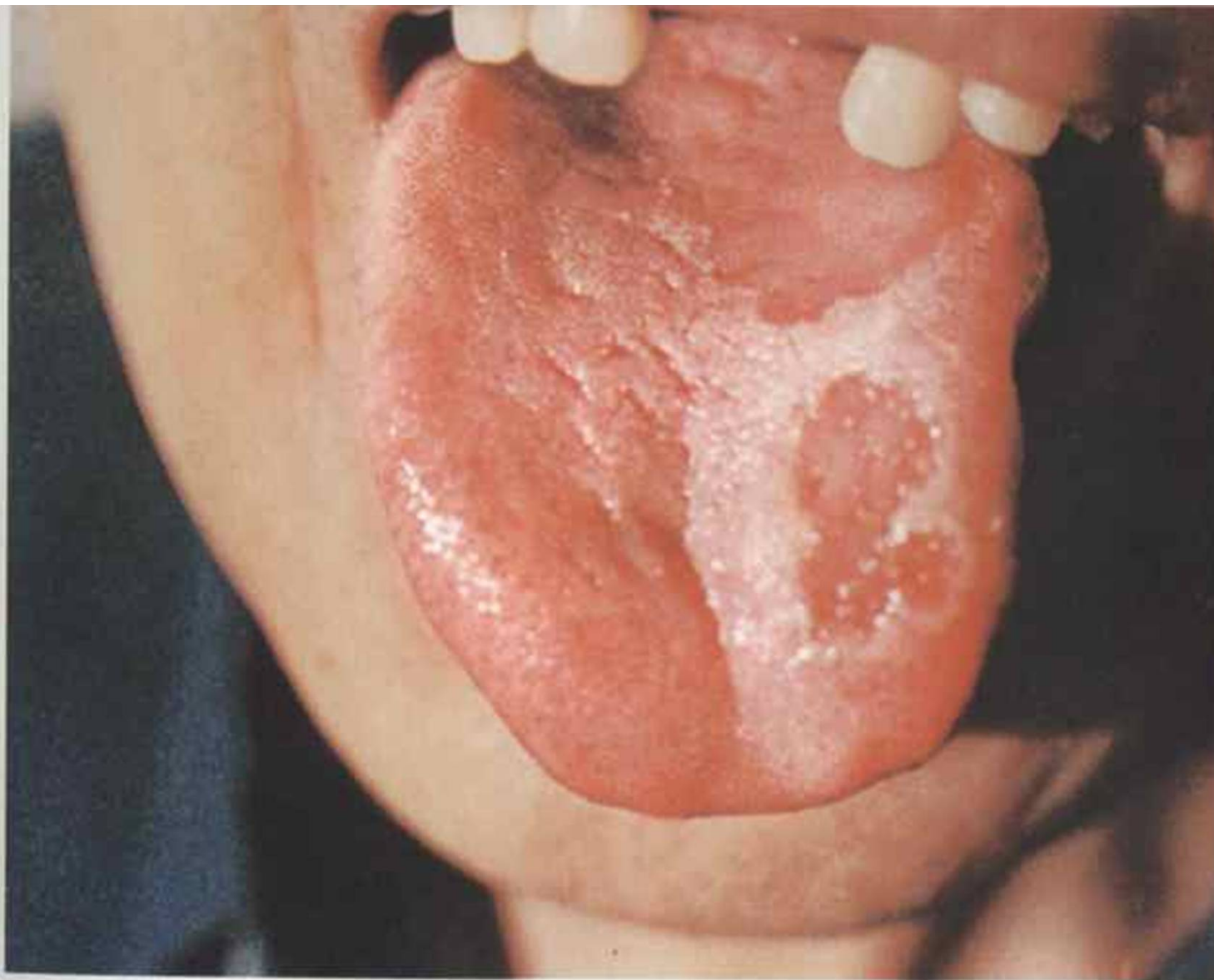48. Língua vermelho-clara e edemaciada, com revestimento fino, branco e úmido



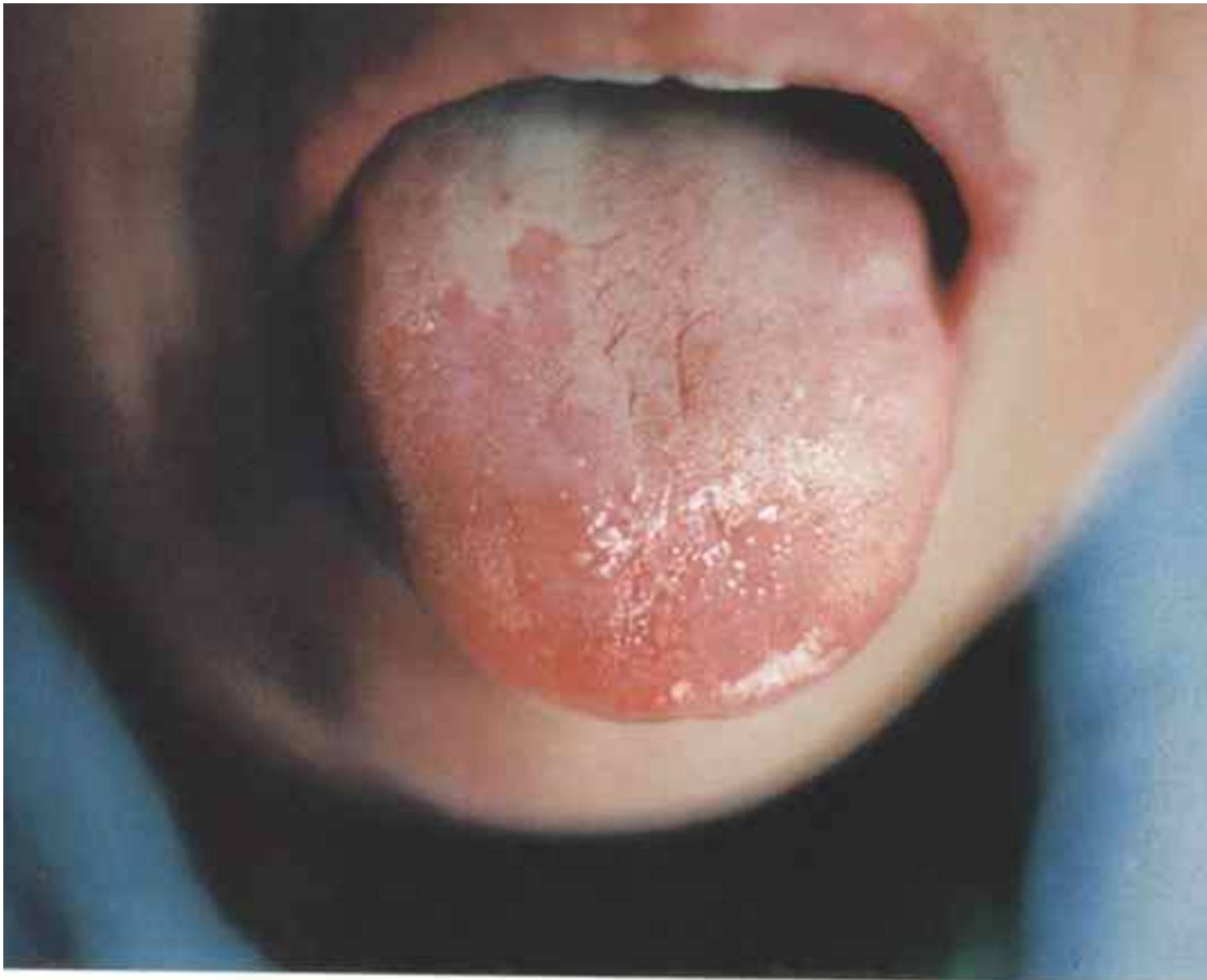50. *Lingua vermelho-clara com fissuras e revestimento fino e branco*



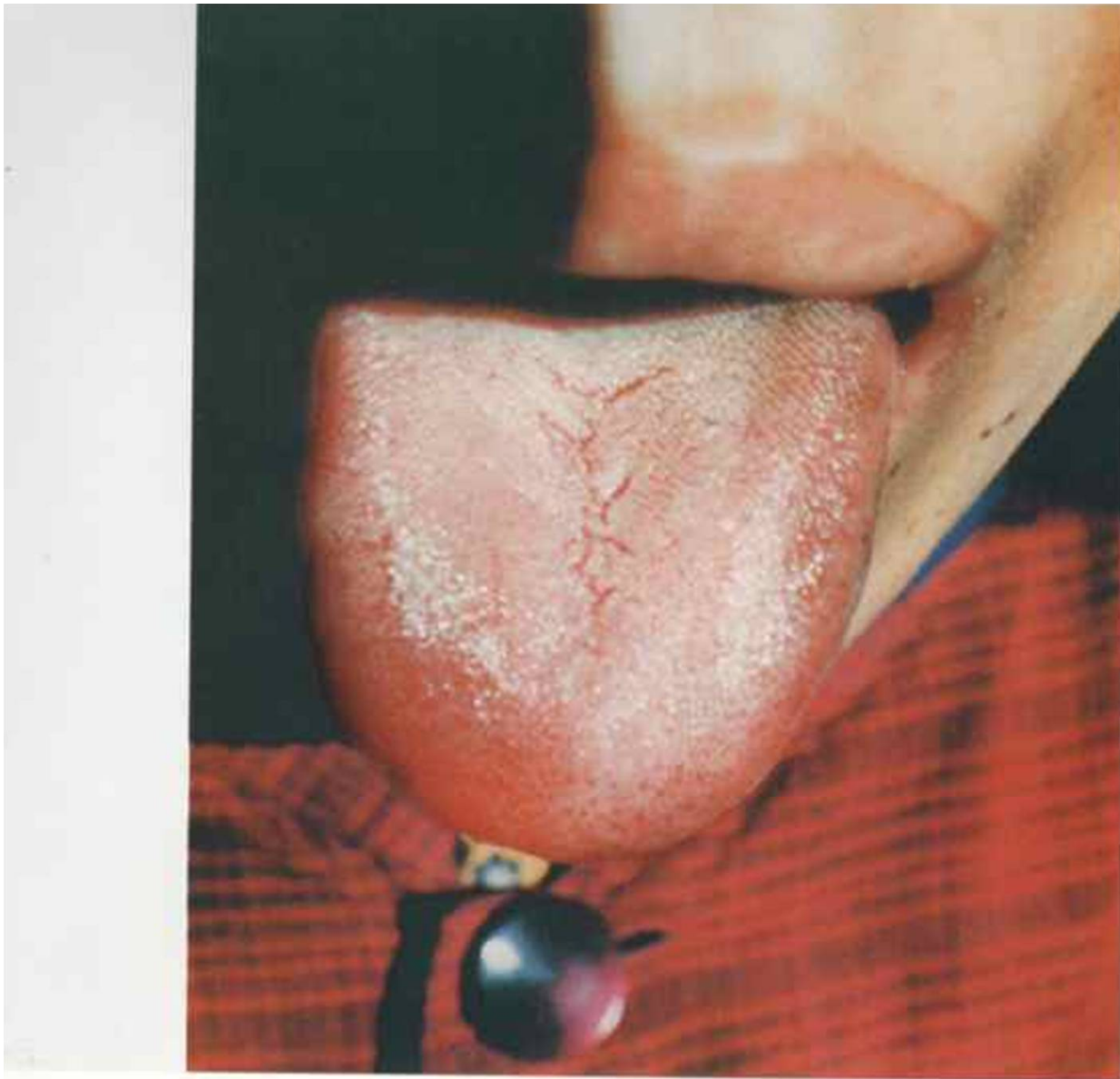
57. Língua vermelho-clara com revestimento destacado em forma de flor (língua geográfica)



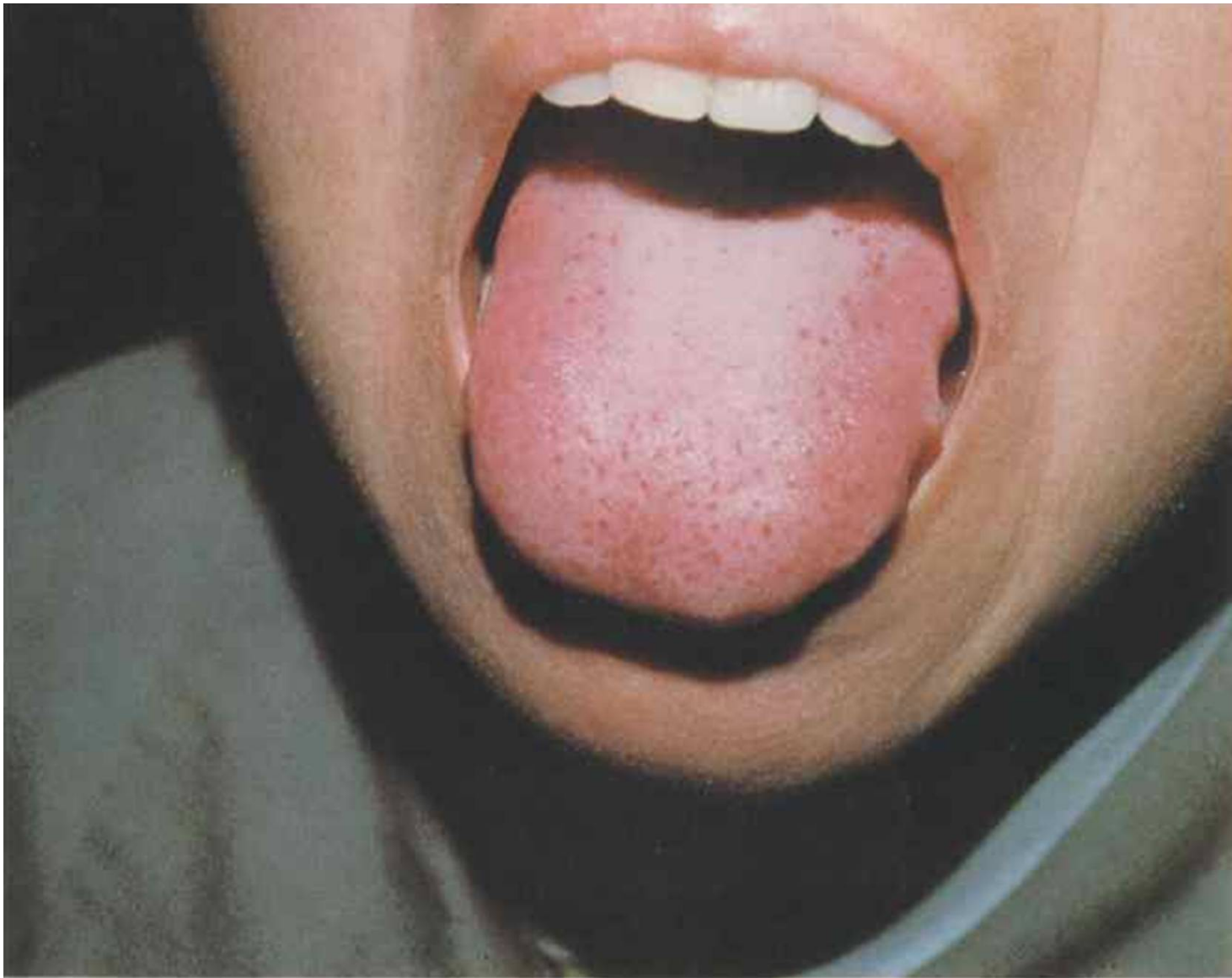
58. *Língua vermelho-clara com revestimento branco e pegajoso, com partes destacadas em forma de flor (língua geográfica)*



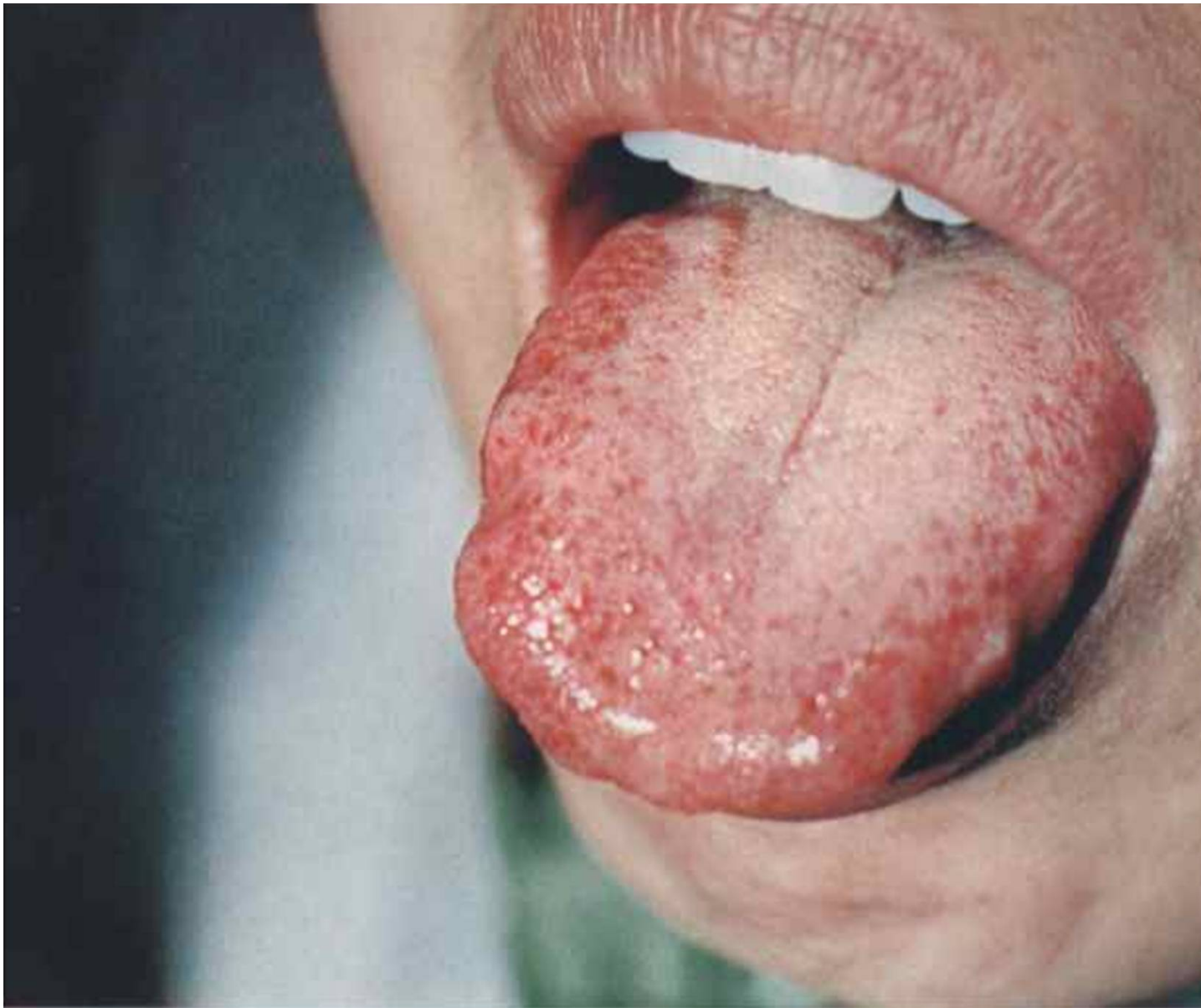61. *Língua vermelho-clara com revestimento úmido, escorregadio e destacado*



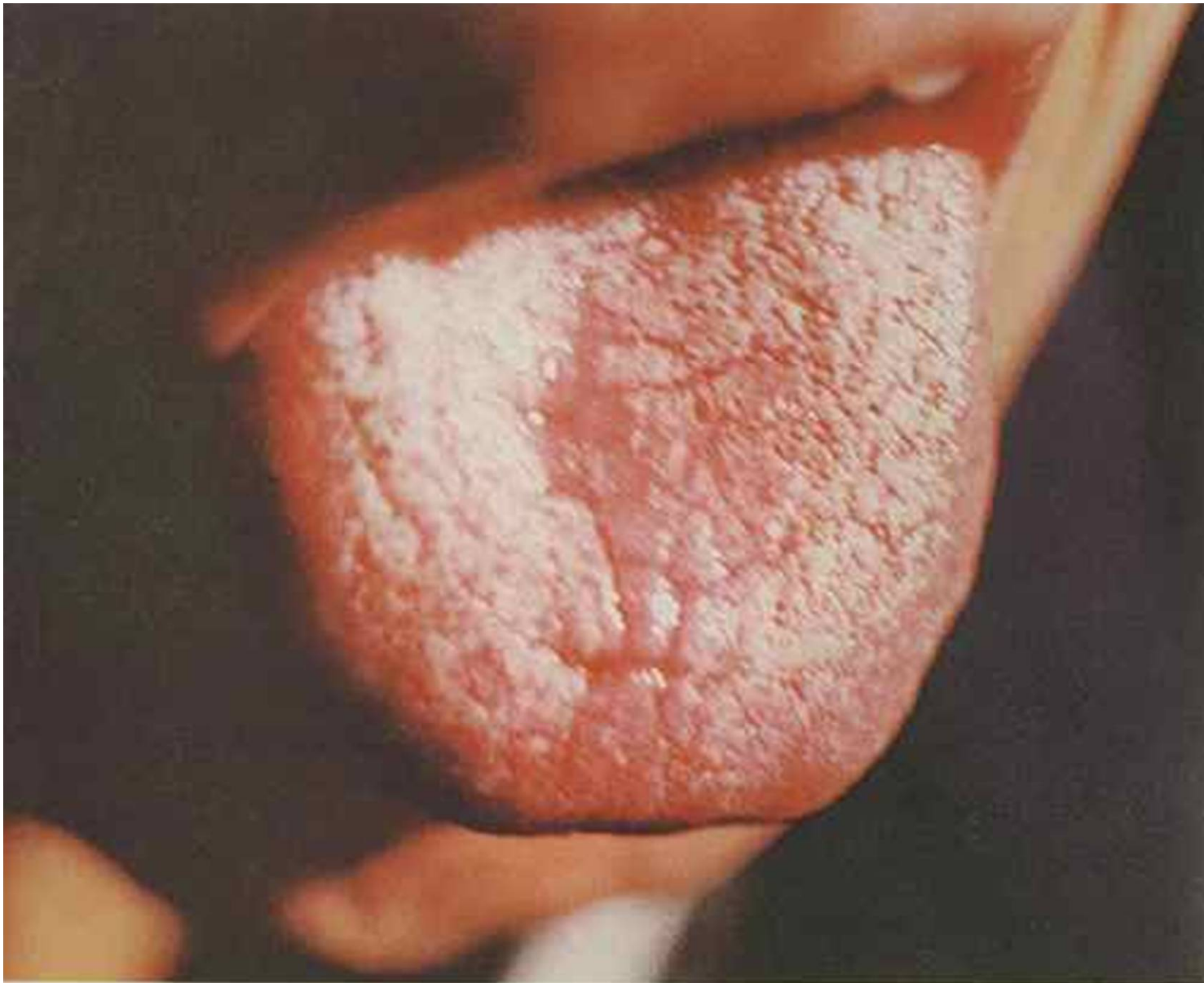
73. *Língua vermelho-clara com manchas hemorrágicas e revestimento branco, espesso e pegajoso*



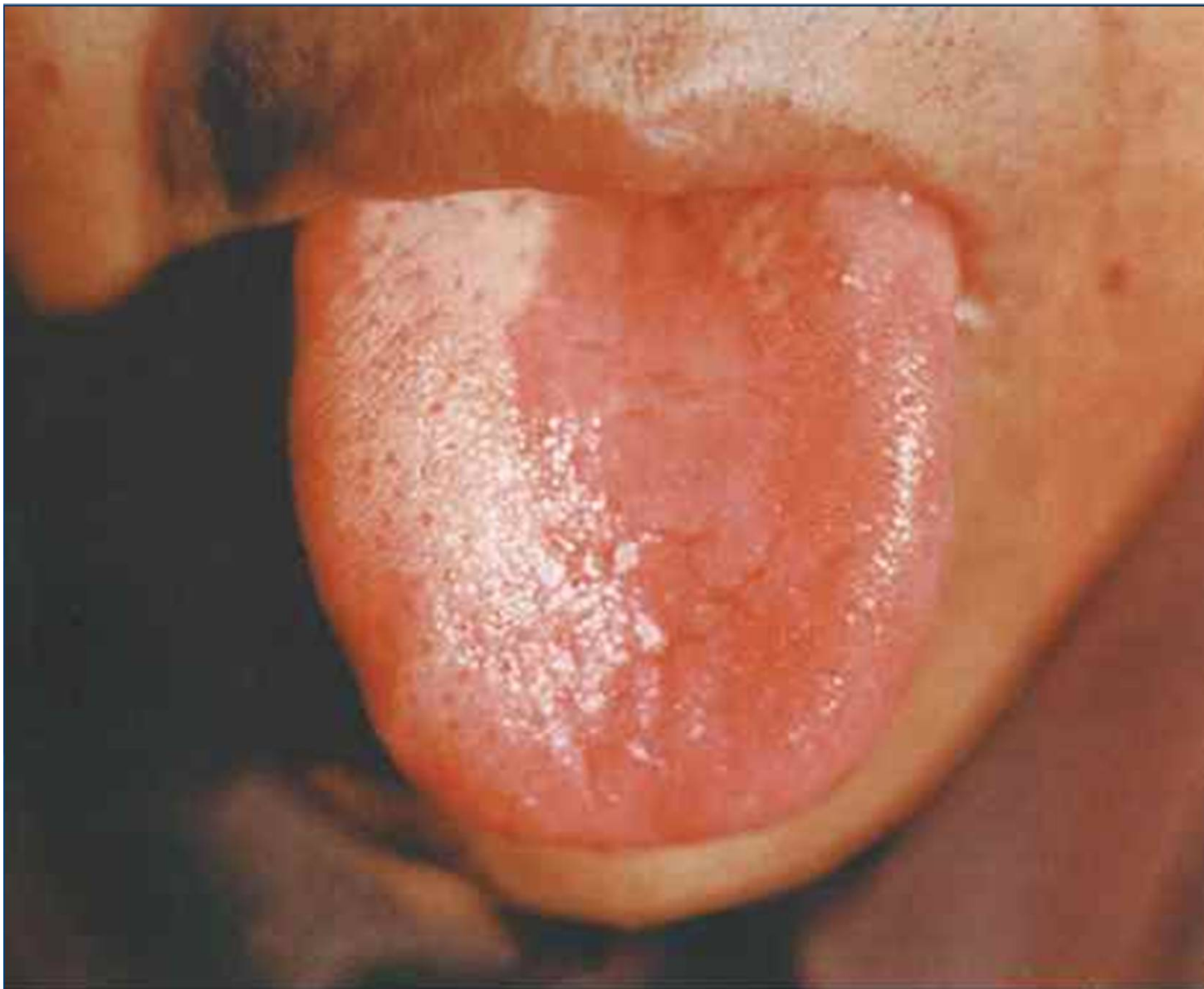
75. *Língua vermelho-clara com manchas hemorrágicas e pontos negros; revestimento branco e ligeiramente úmido e espesso*



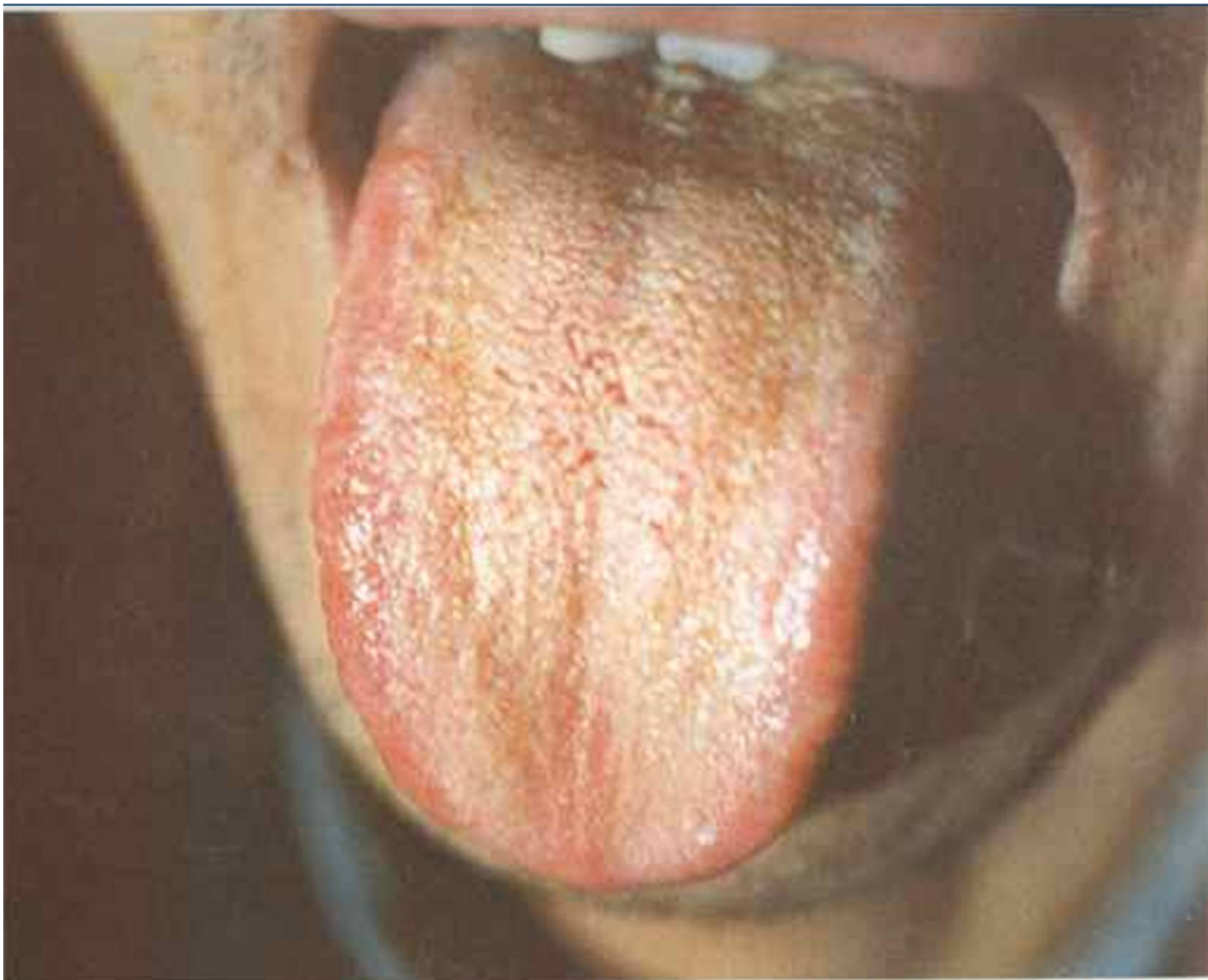
77. Língua vermelho-clara com pontos vermelhos e revestimento branco e pegajoso



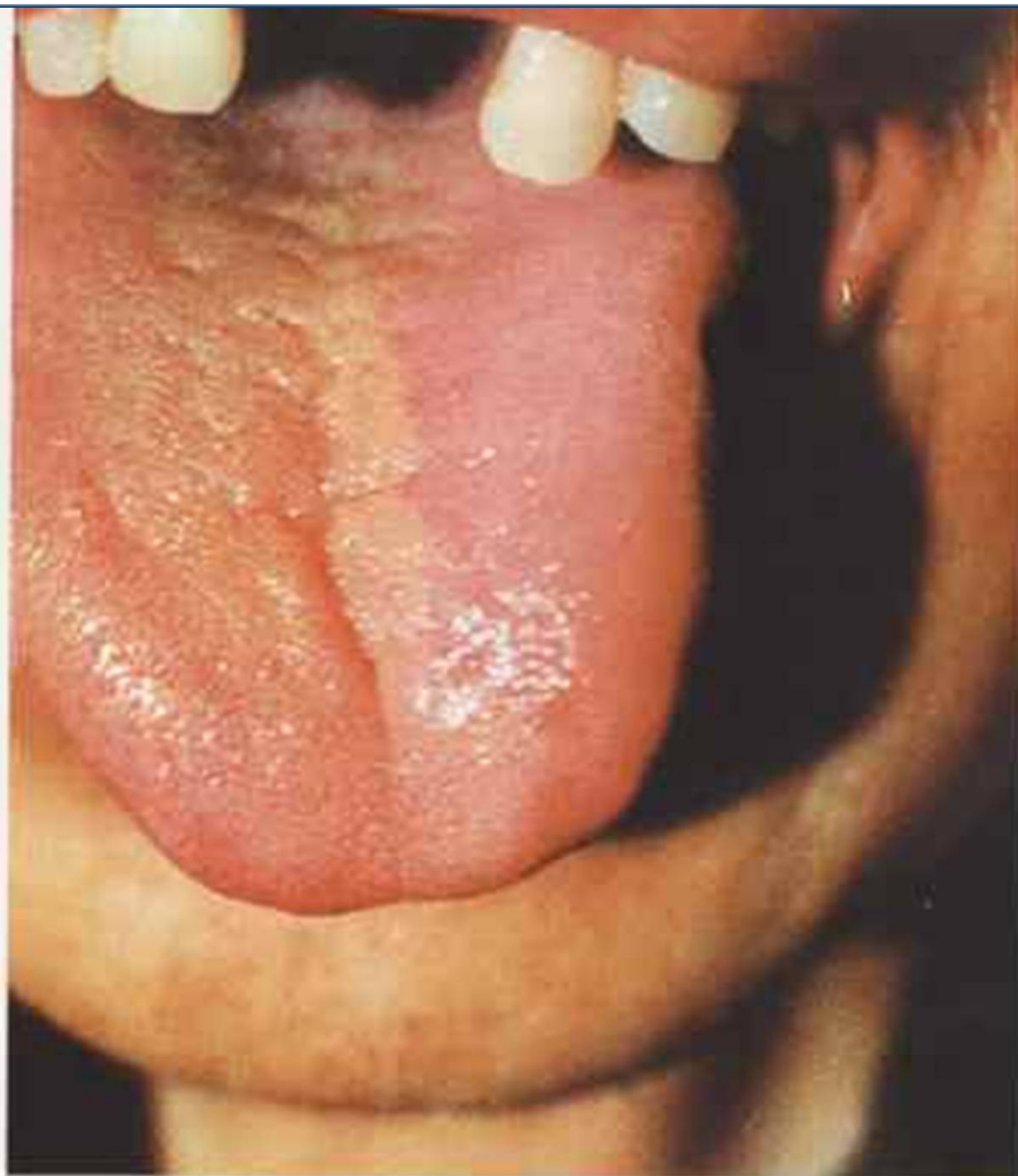
85. Língua vermelho-clara e revestimento com aspecto de flocos de neve



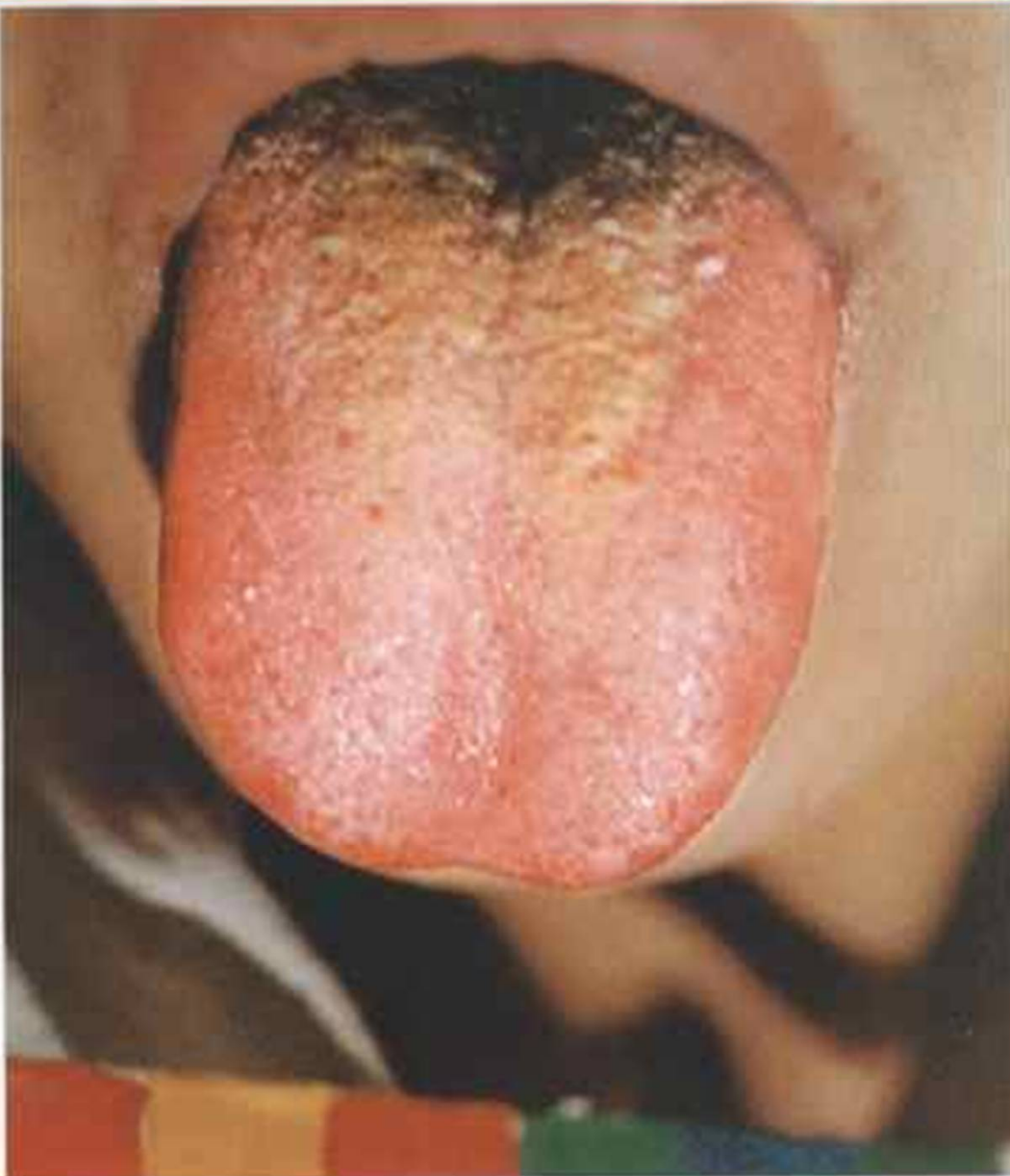
89. Língua vermelho-clara com revestimento branco e escorregadio em um dos lados.



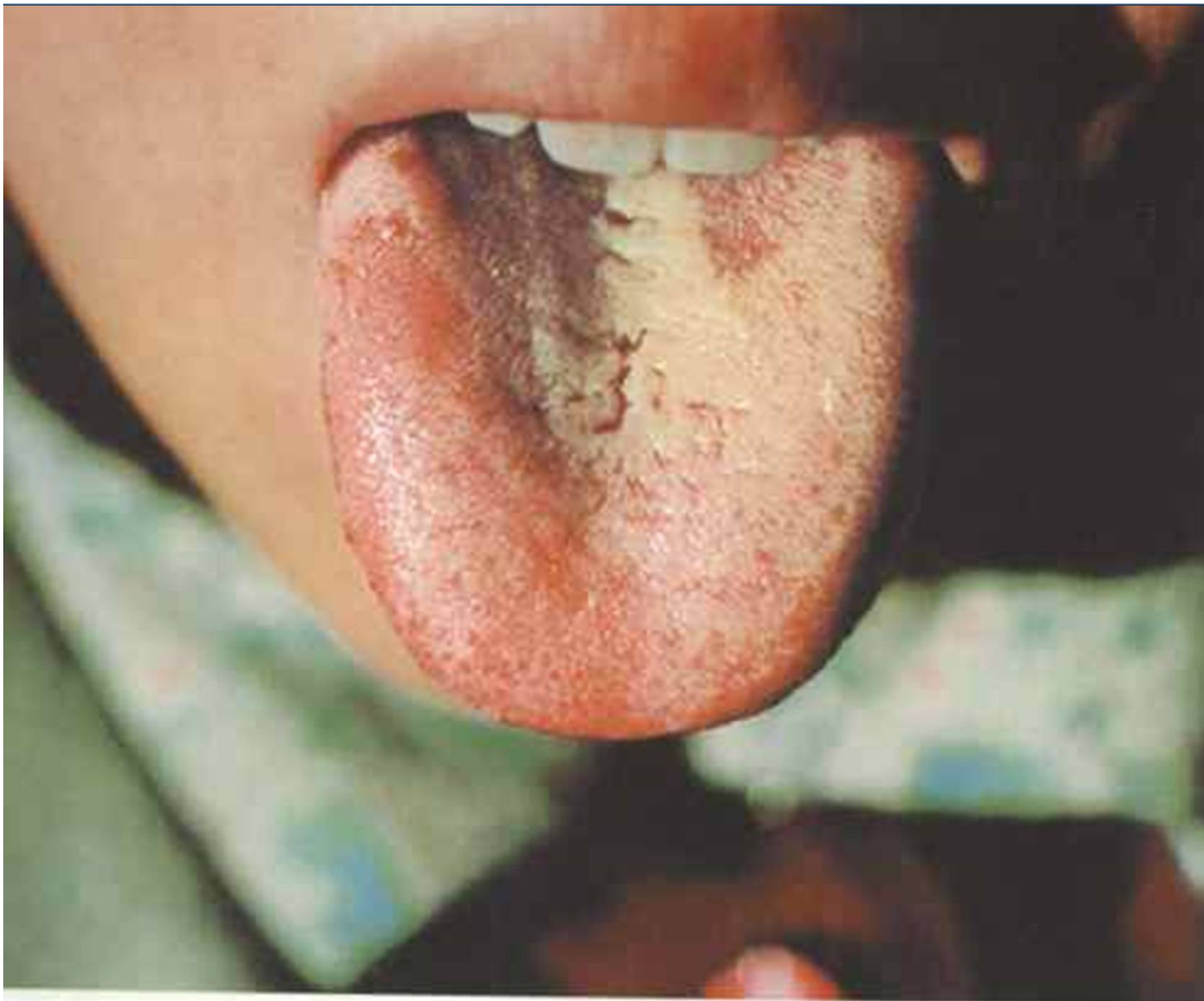95. *Lingua vermelho-clara com as laterais mais escuras e revestimento fino, branco e com duas faixas amareladas*



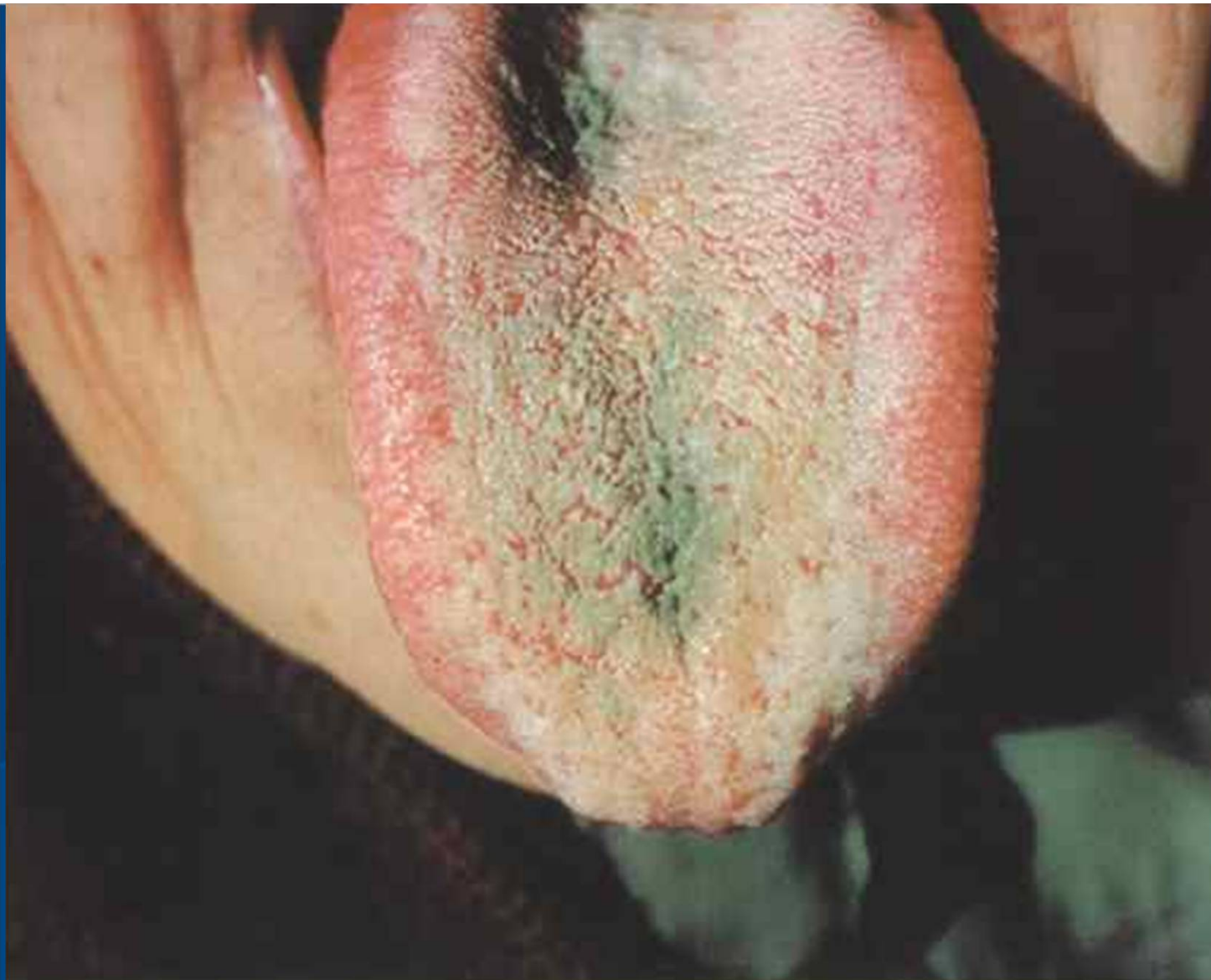108. Língua vermelho-clara com revestimento amarelo, pegajoso num dos lados da língua



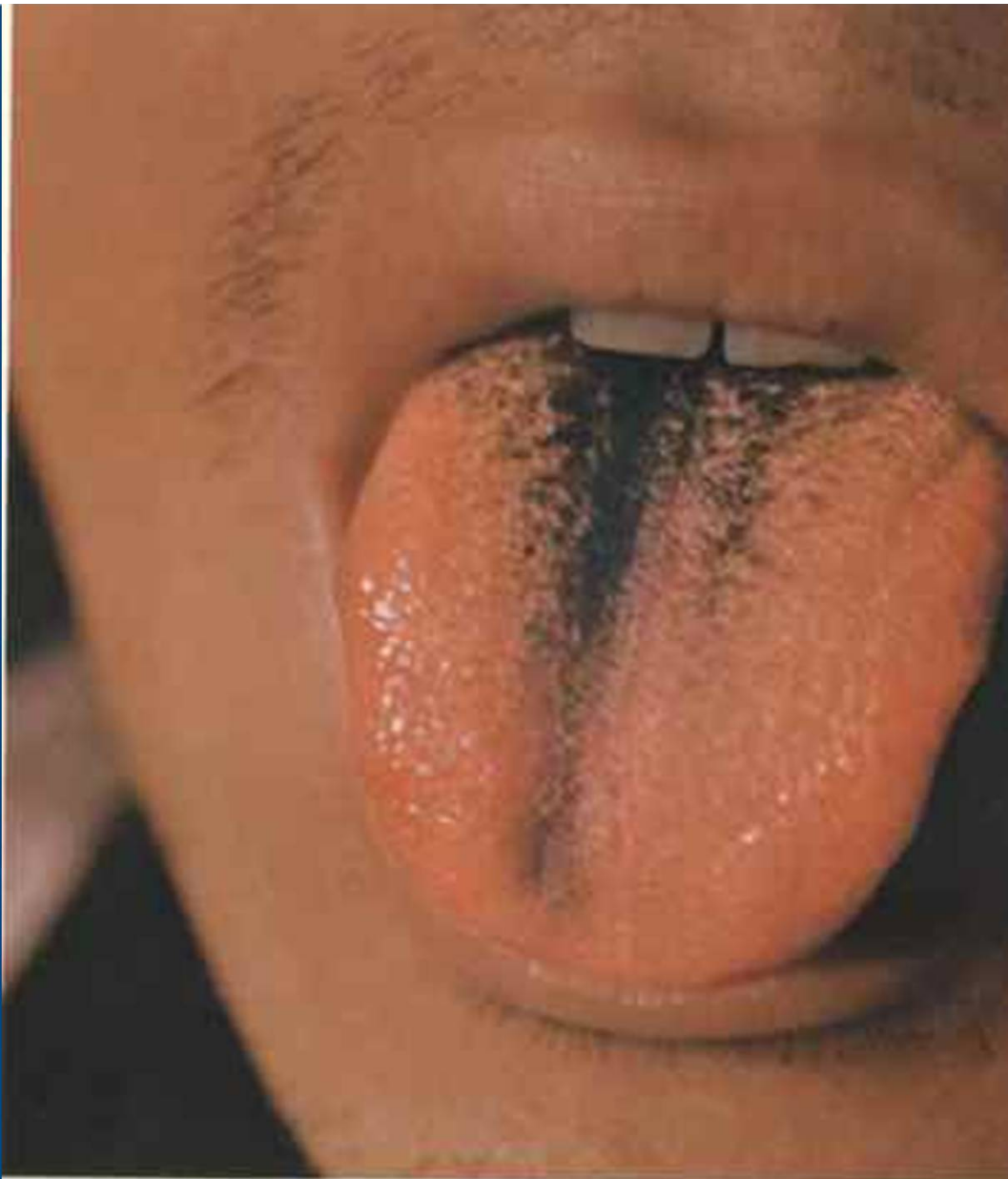
111. *Língua vermelho-clara com revestimento amarelo na metade posterior*



117. *Língua vermelho-clara com saburra destacada*



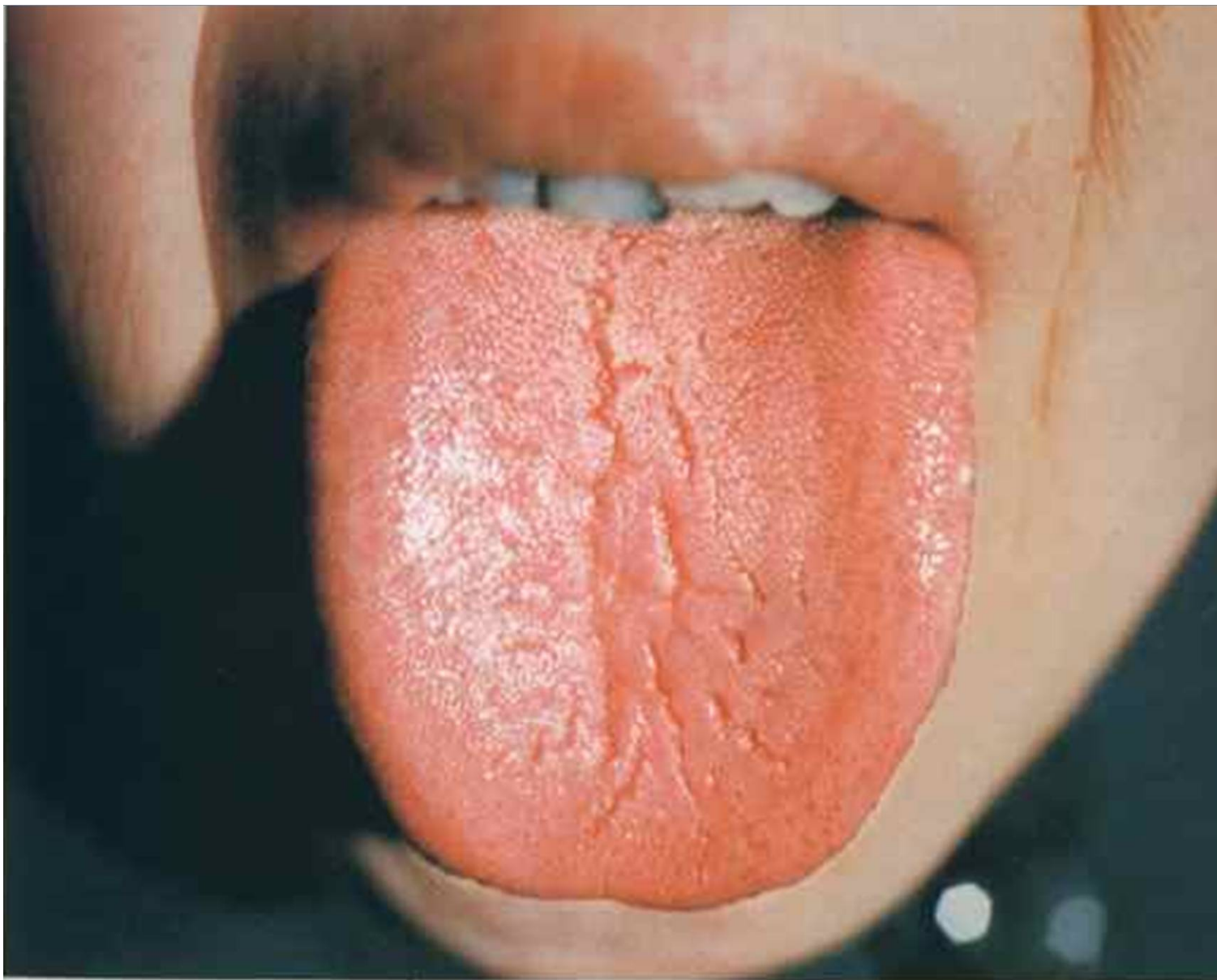135. Língua vermelho-clara com revestimento branco nas bordas e manchas esverdeadas na parte central



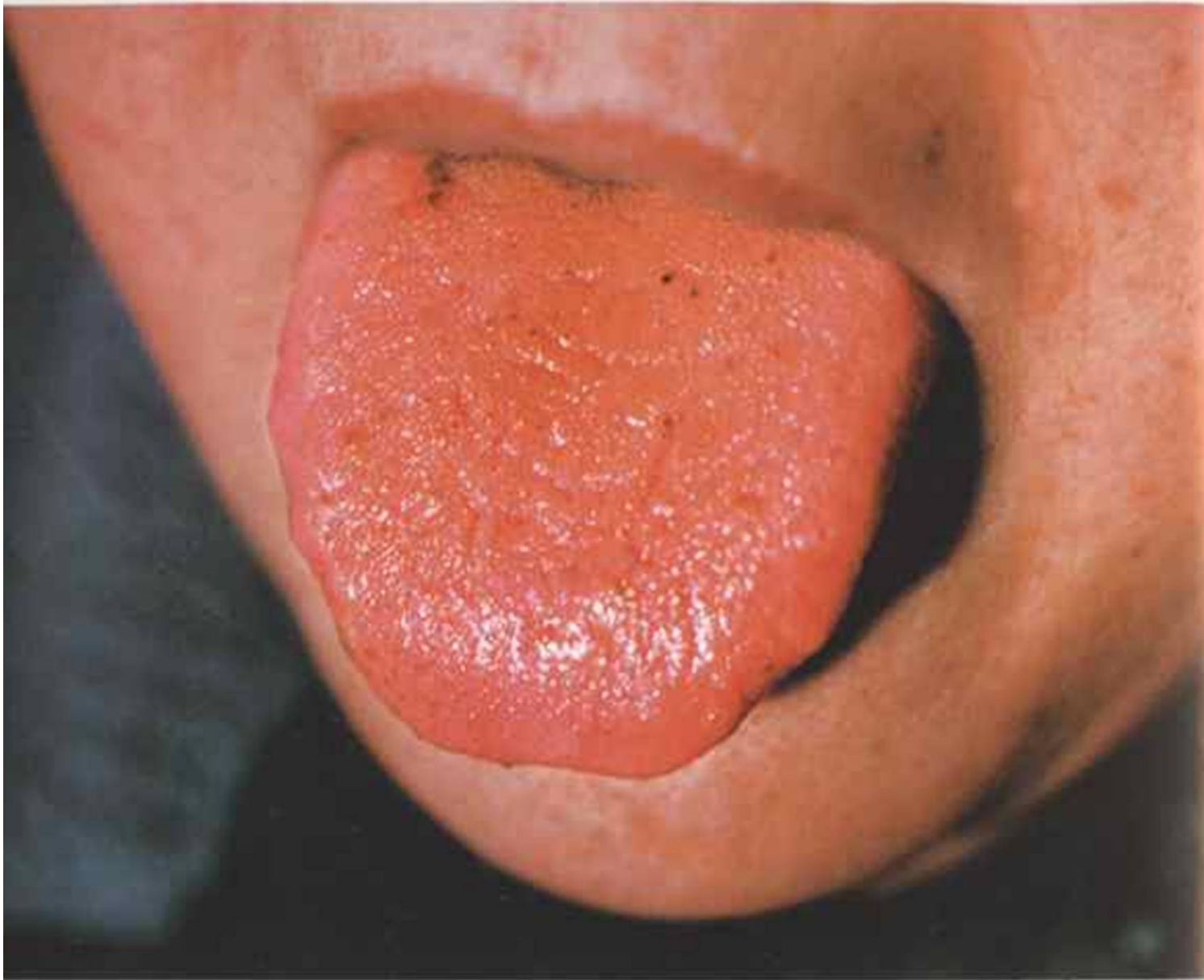
136. Língua vermelho-clara com revestimento preto e seco

Língua vermelha e suas Análises

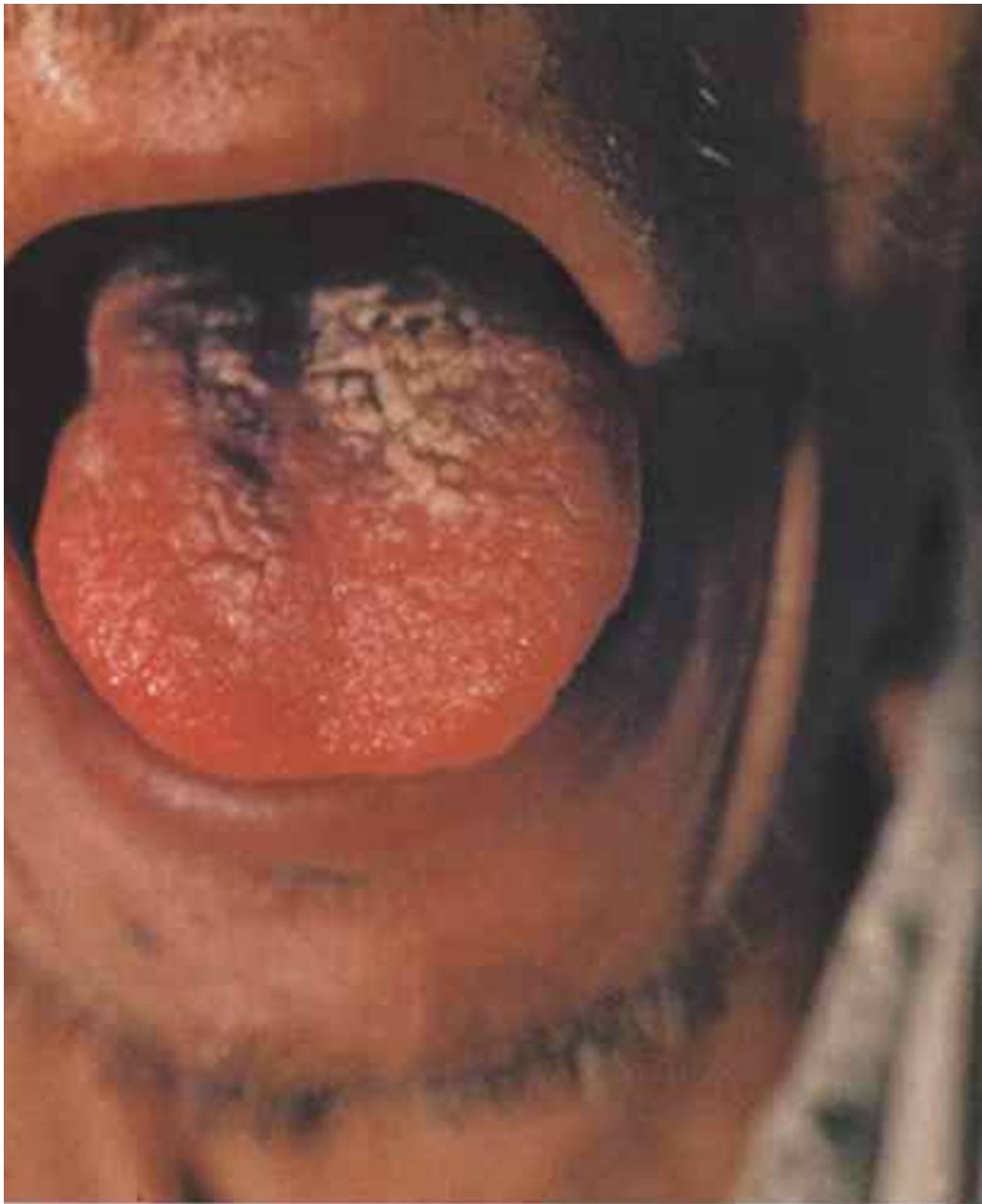



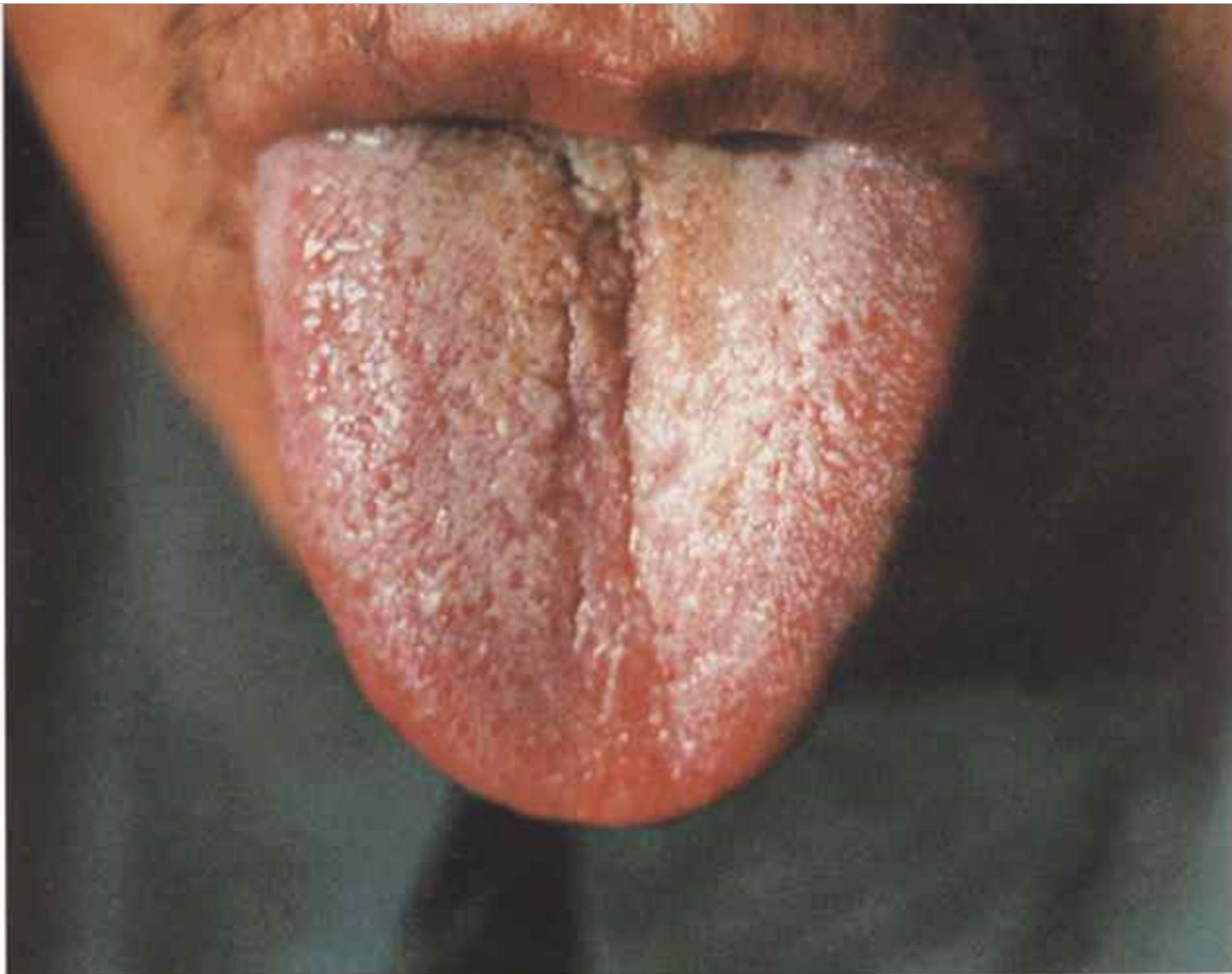
147. *Língua vermelha e fissurada, com revestimento fino, branco e granuloso*



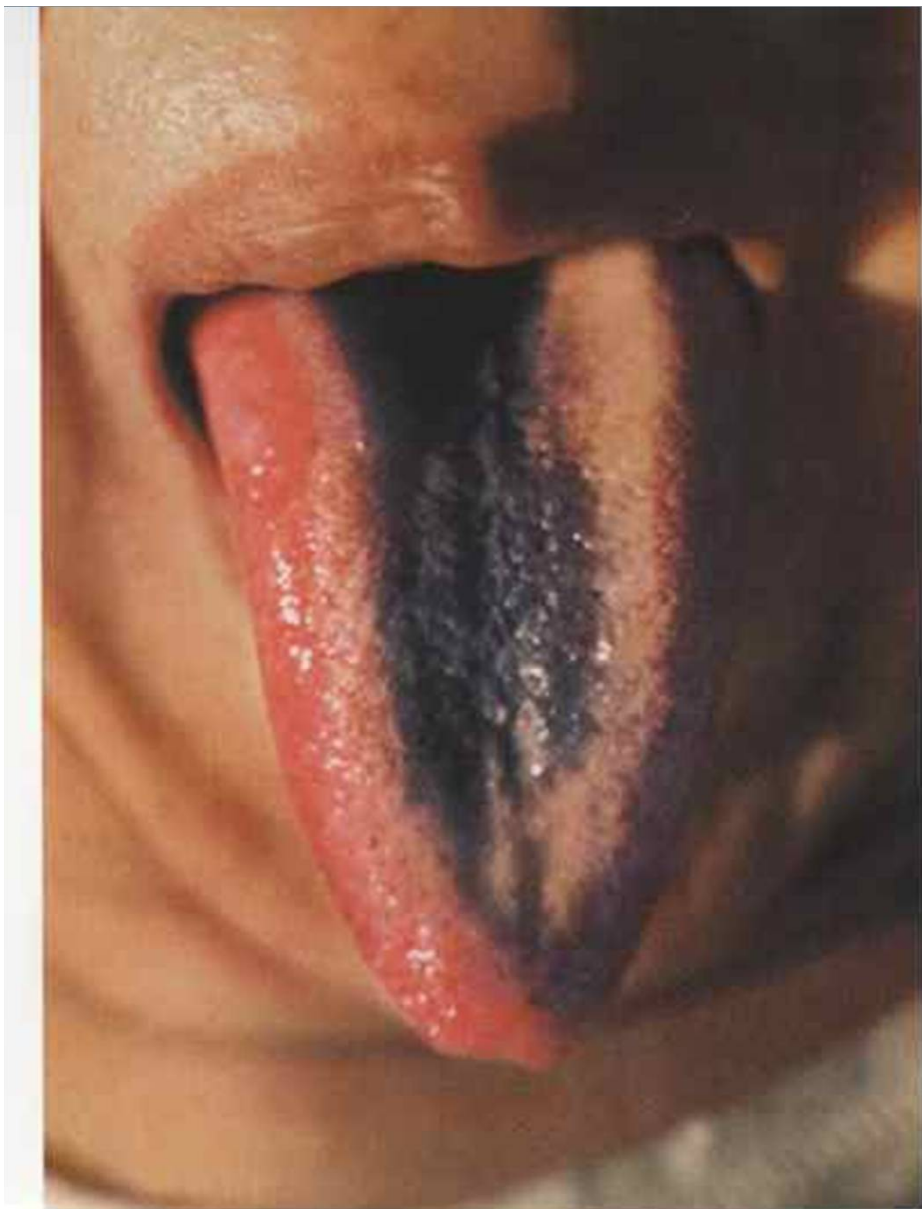
164. *Língua vermelha com facetas dentárias e com revestimento fino, amarelo e seco*



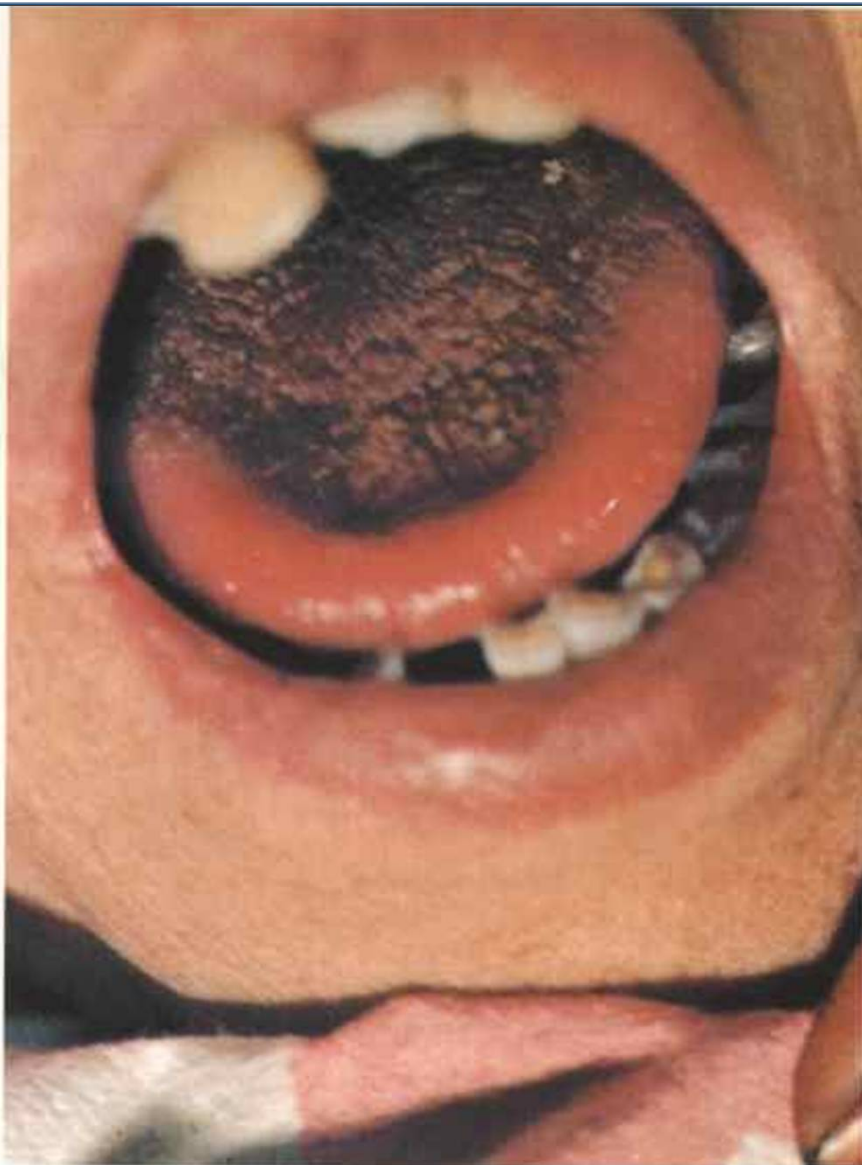
175. *Língua vermelha com revestimento amarelo*



178. *Lingua vermelho-escura com manchas hemorrágicas e com revestimento cinza e pegajoso numa das laterais*



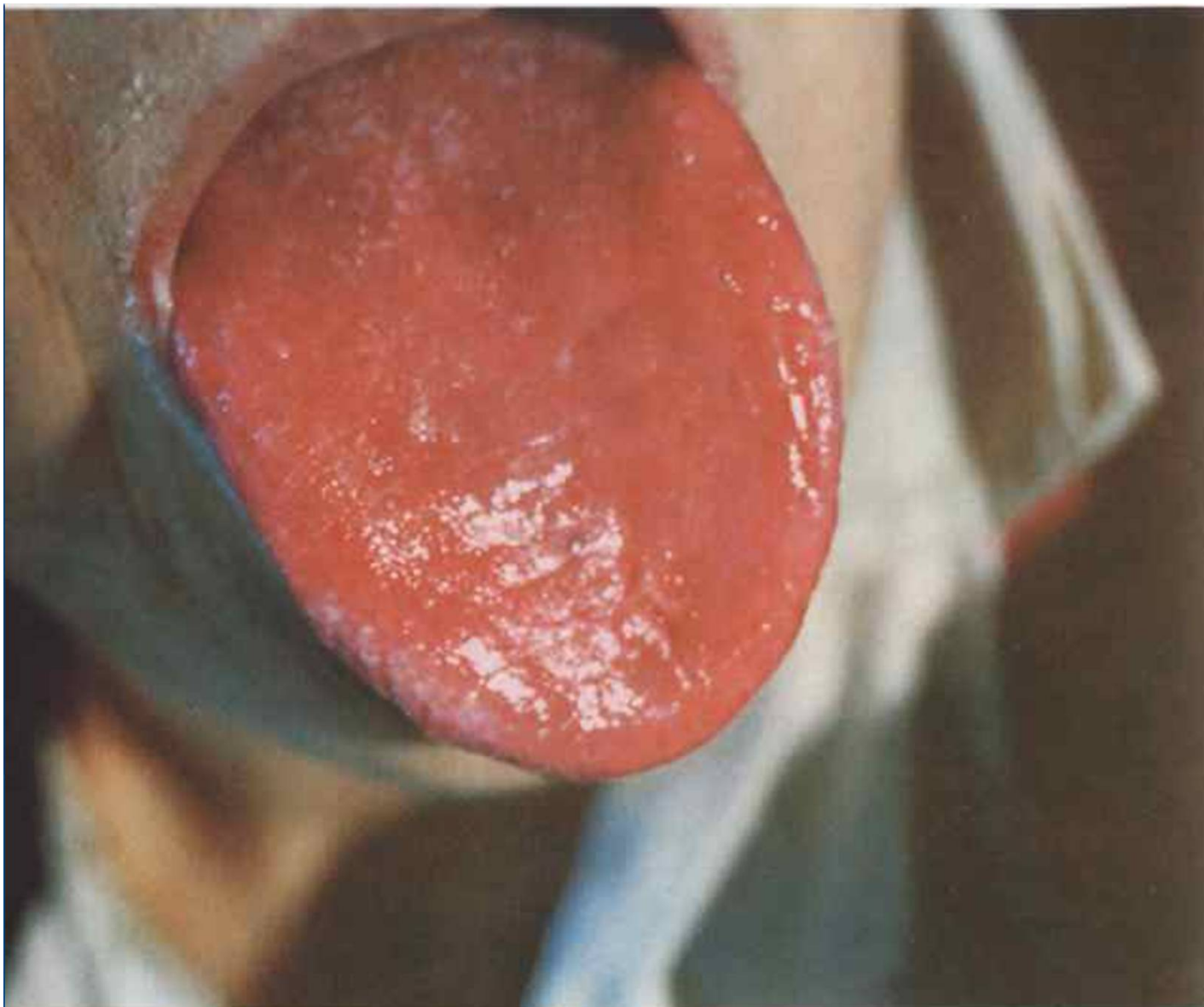182. *Língua vermelha com revestimento preto e pegajoso*



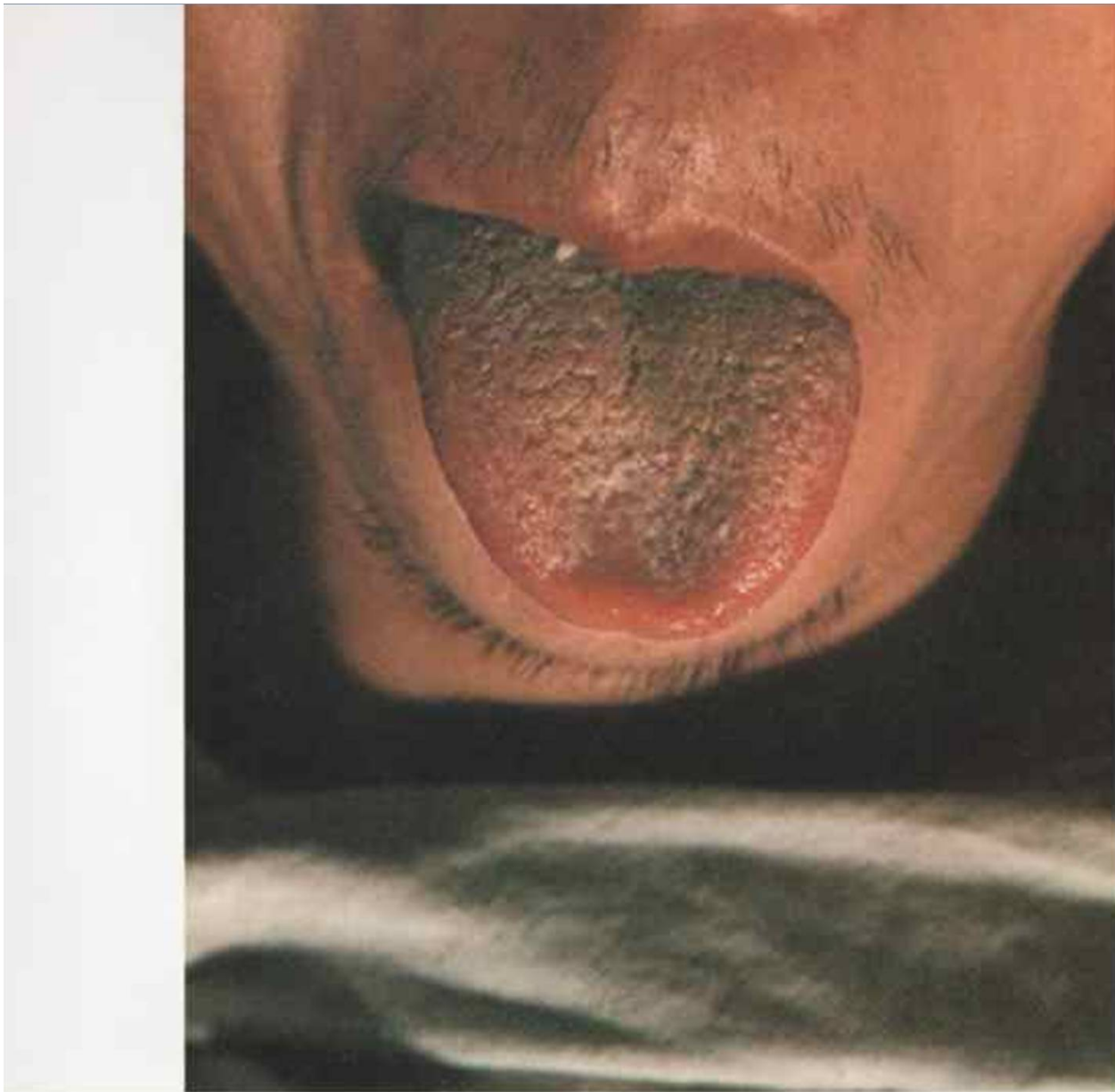
183. *Lingua vermelha, viçosa e rígida com revestimento de aspecto de molho de soja embolorado.*

Língua vermelho-escura e suas análises

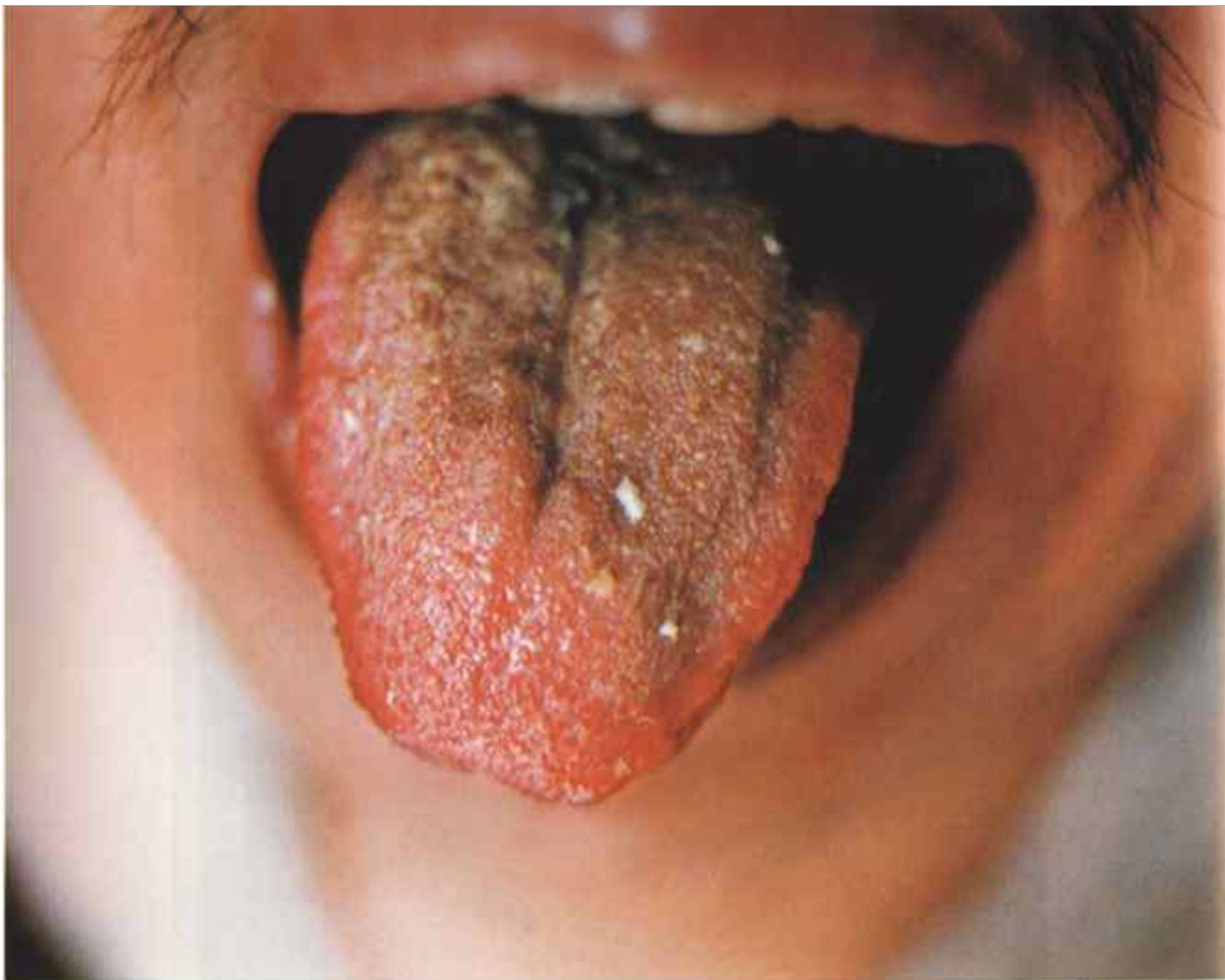




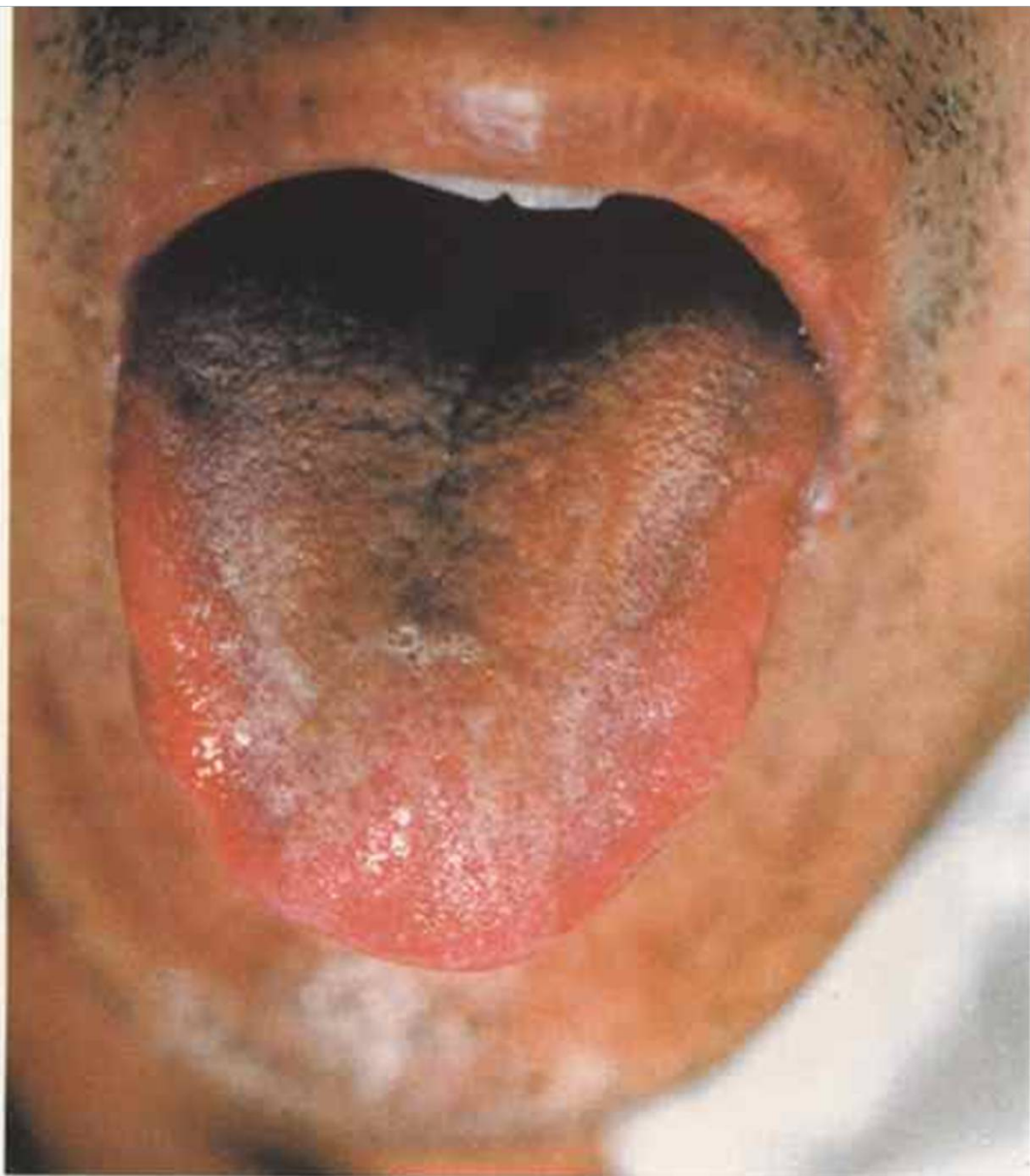
187. *Língua vermelho-escura, fina com revestimento transparente*



193. *Lingua vermelha e escurecida com revestimento amarelo-queimado e com fissuras*



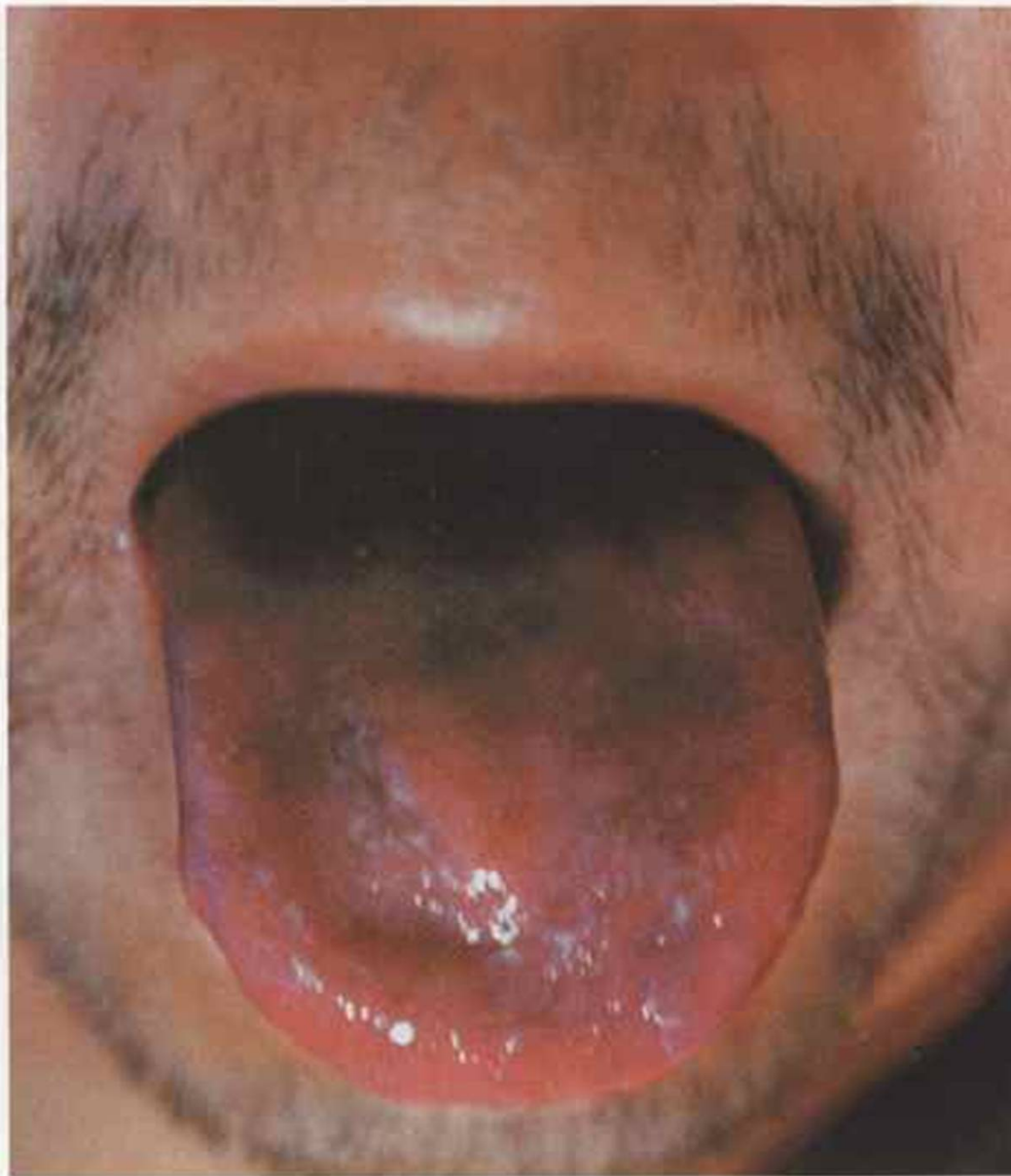
195. *Língua vermelho-escura com pontos vermelhos e com revestimento de coloração cinza-escura, de aspecto sujo e pegajoso.*



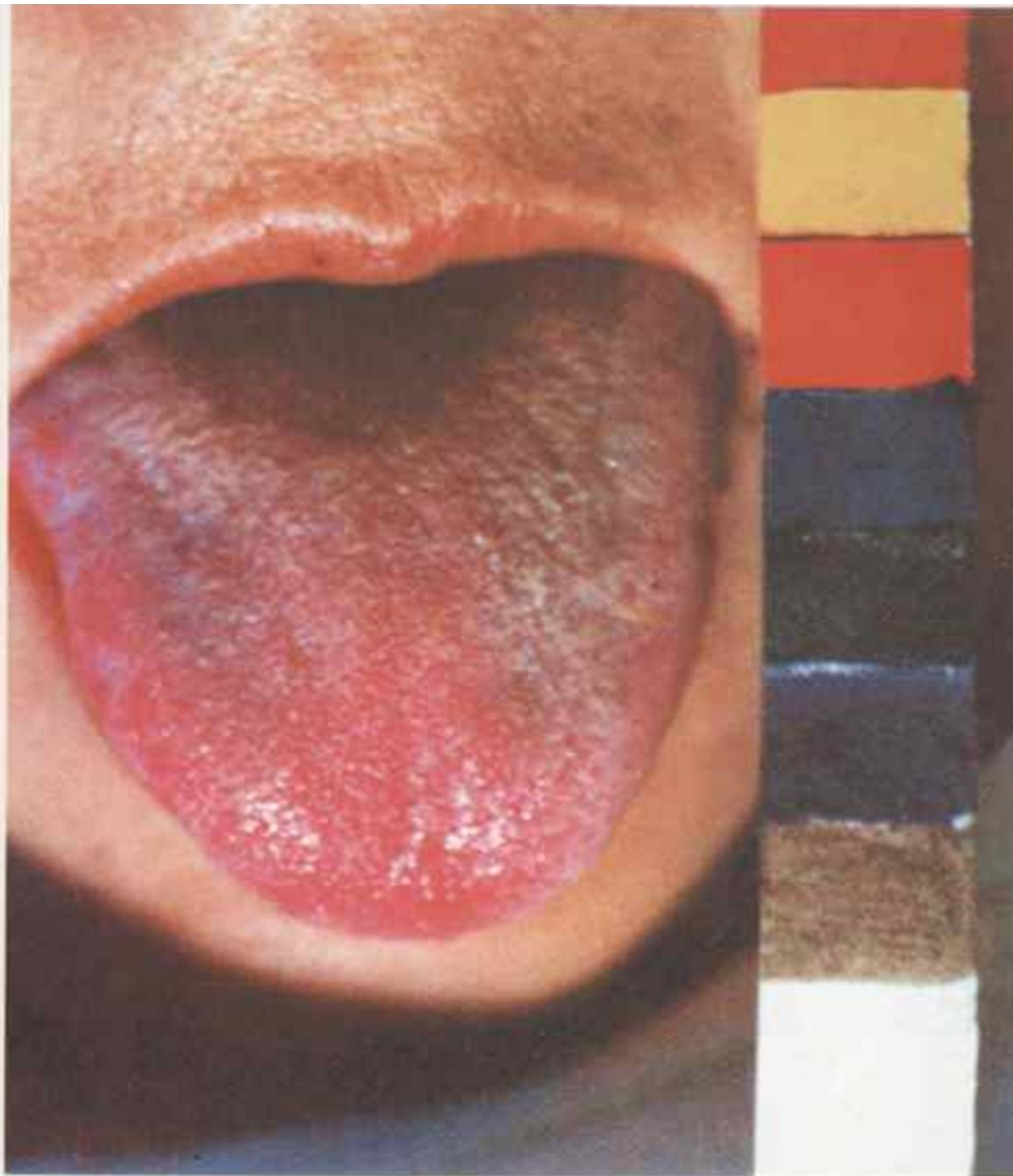
96. Língua vermelho-escura com revestimento tipo bolor, escorregadio e úmido

Língua roxo-azulada e suas análises

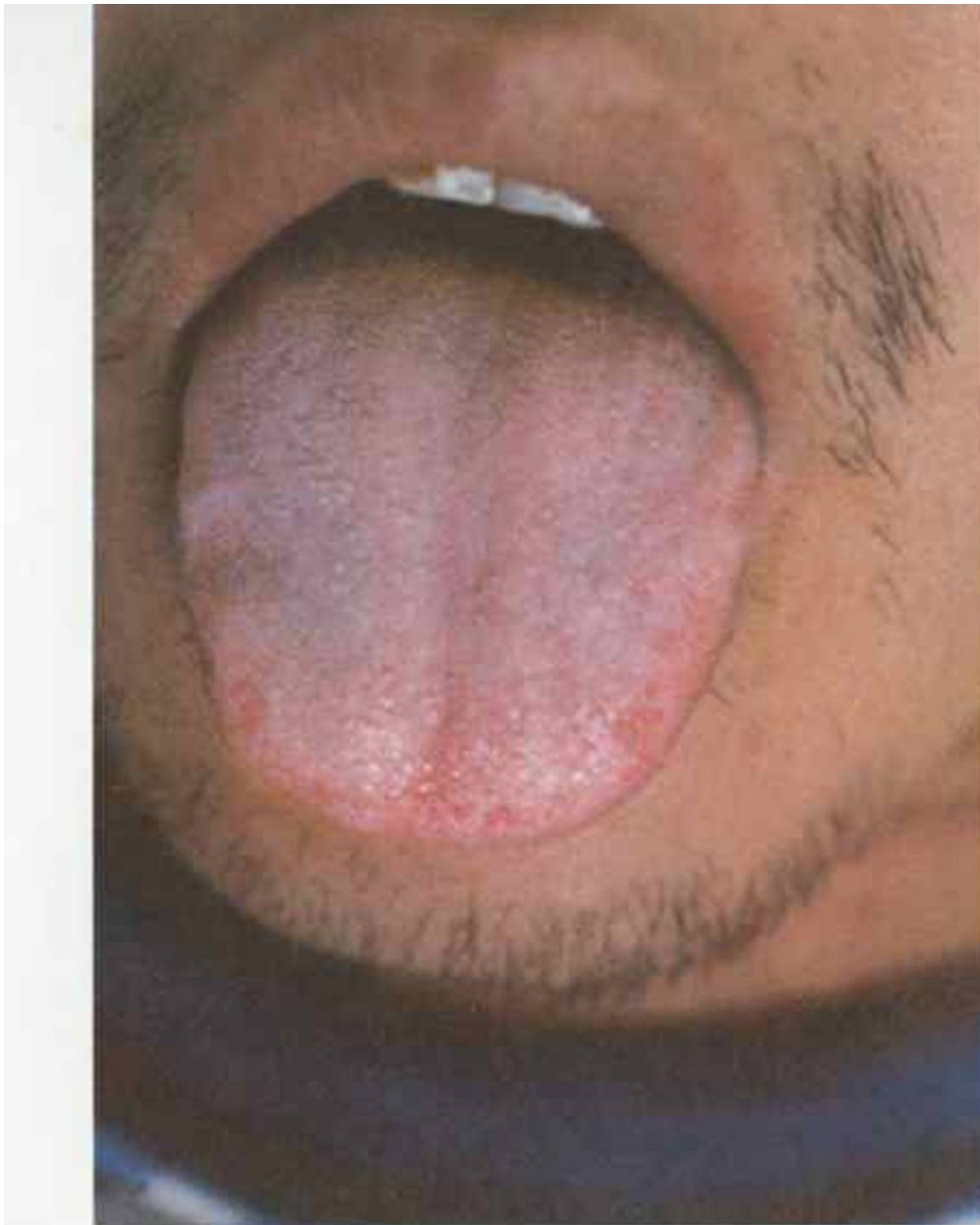




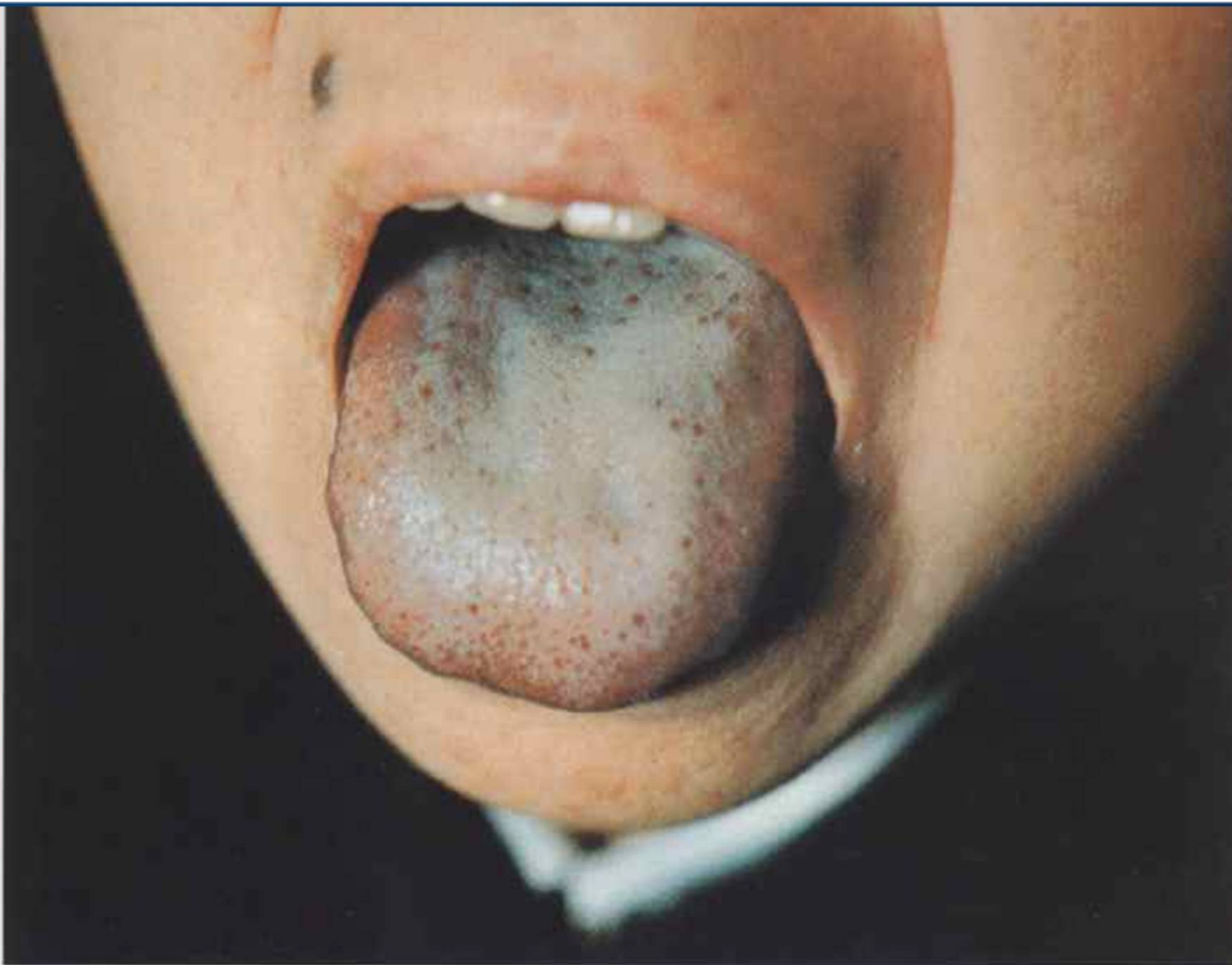199. Língua vermelho-escura, arroxeada com superfície ondulada, e com revestimento descamado e brilhante



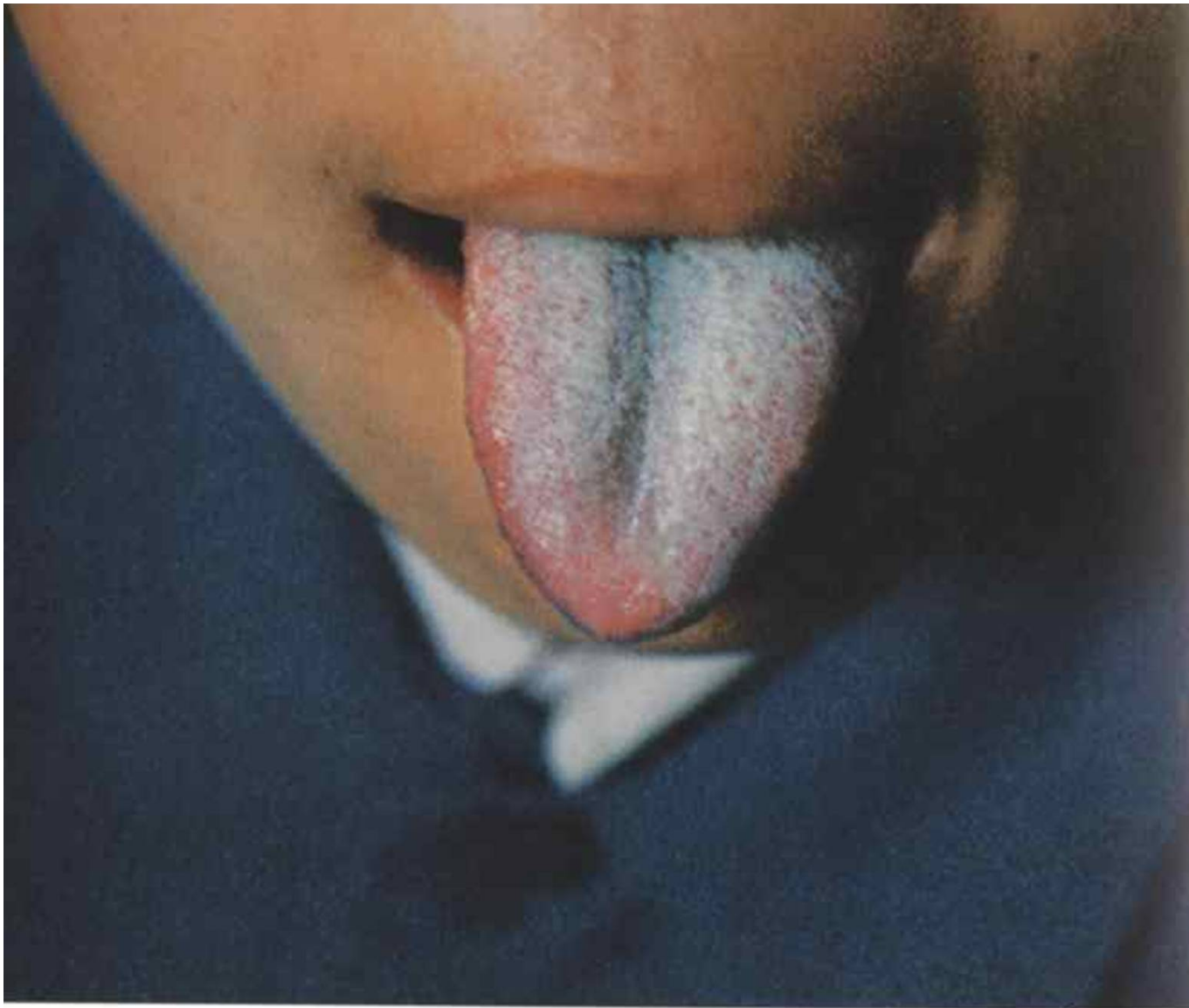
200. Língua vermelho-escura, arroxeada, envelhecida e com revestimento transparente e de coloração acinzentada na raiz



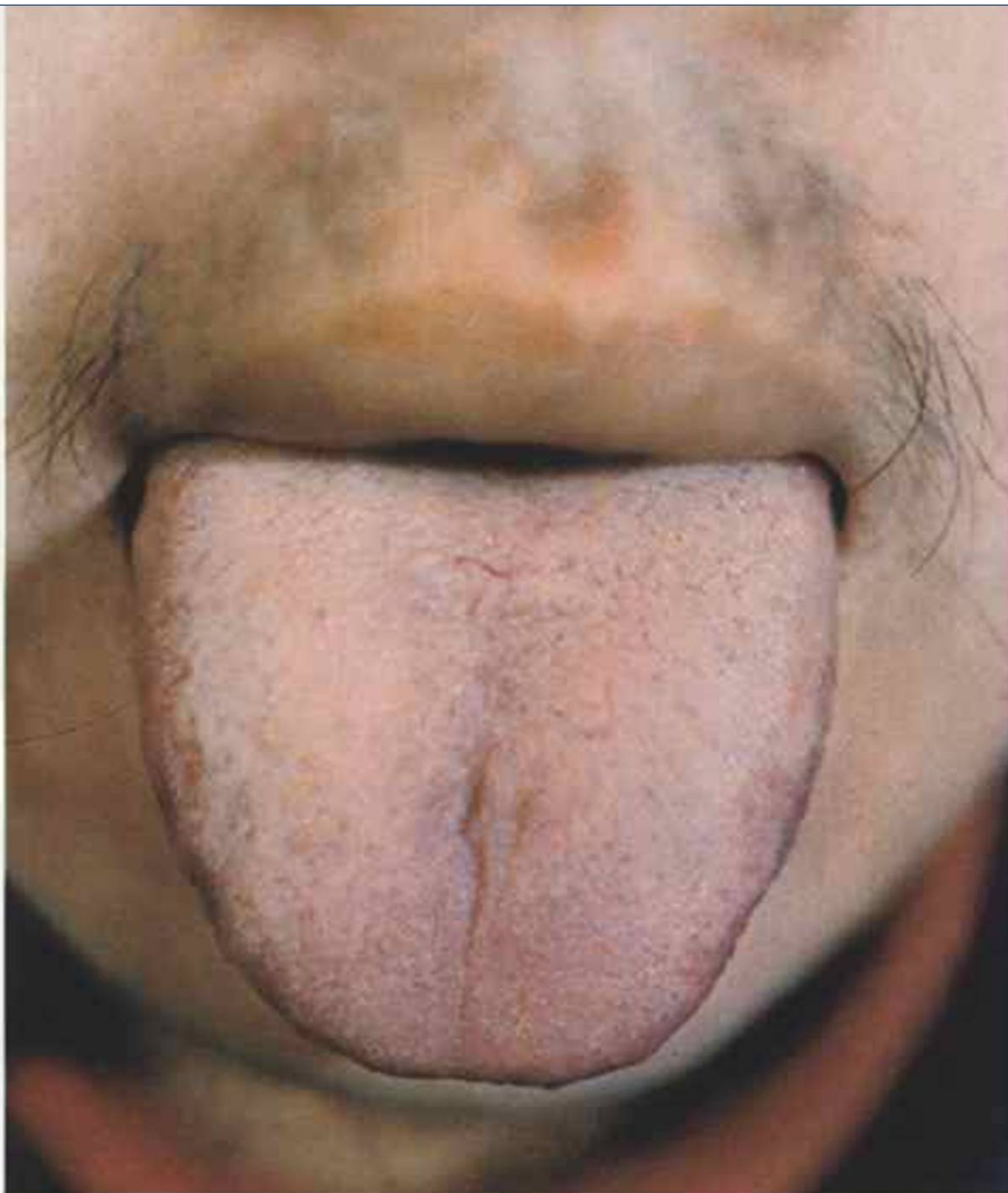
209. *Língua roxo-clara com revestimento fino, branco e liso*



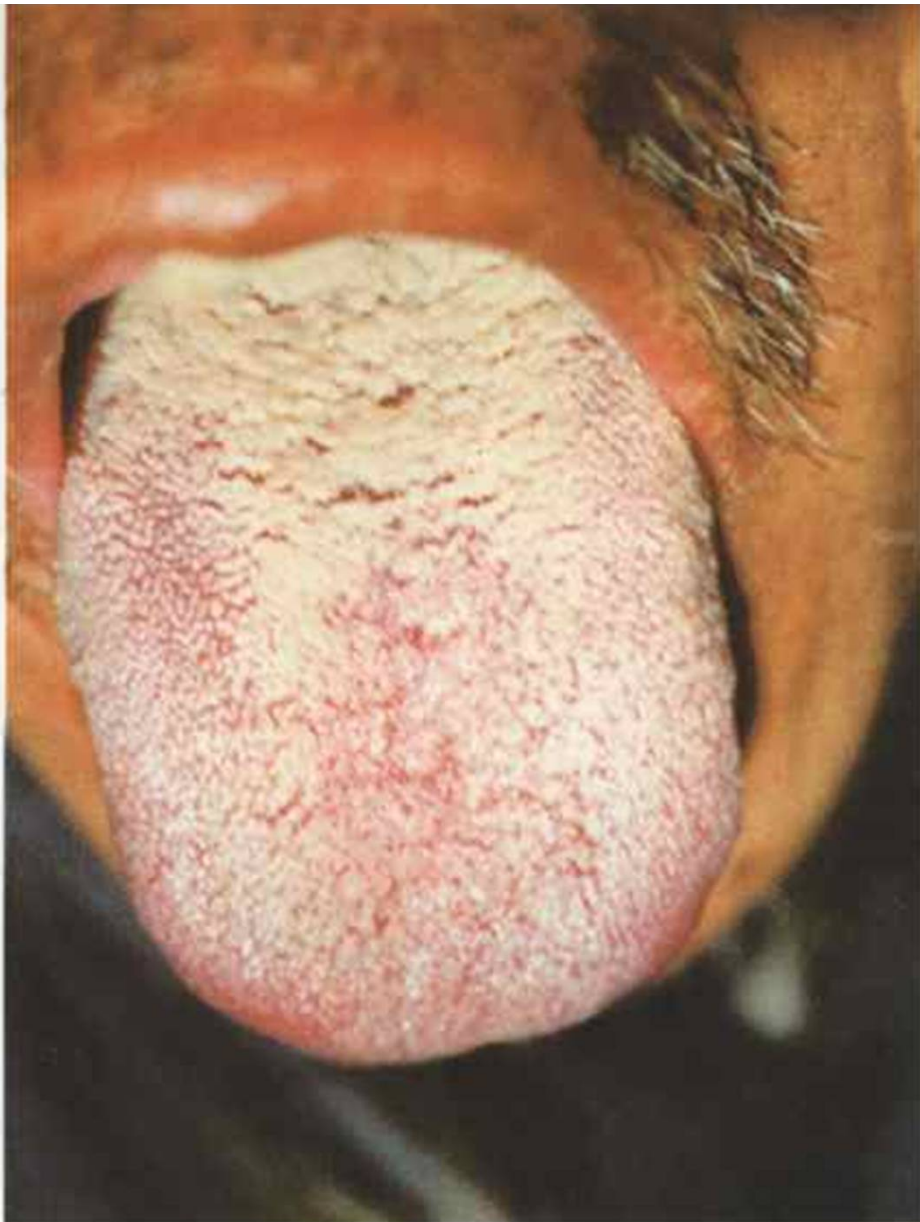
214. *Língua azul-preta com pontos hemorrágicos e revestimento branco e pegajoso*



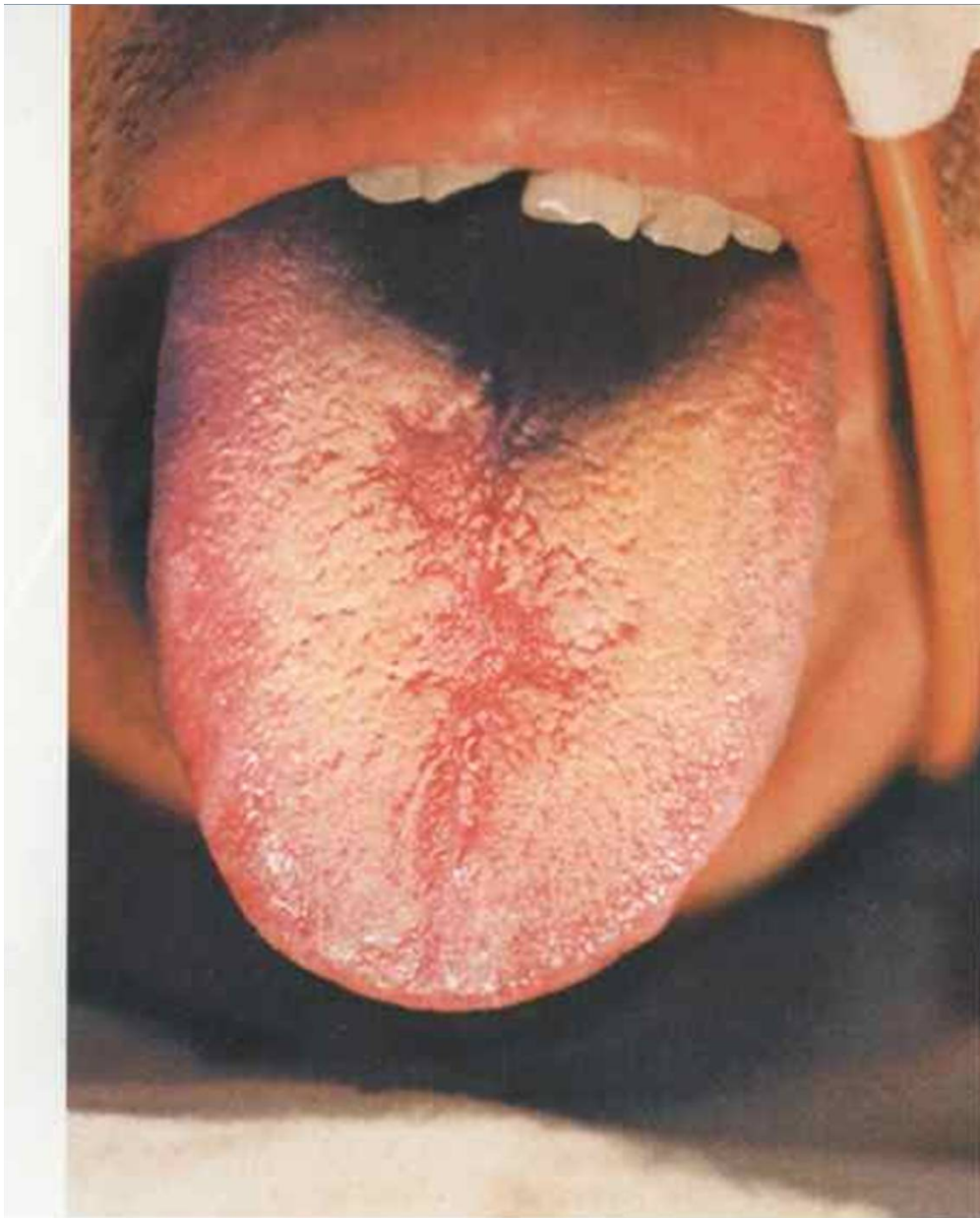
217. *Língua roxo-azulada, pequena e magra com revestimento branco e deteriorado (putrefeito)*



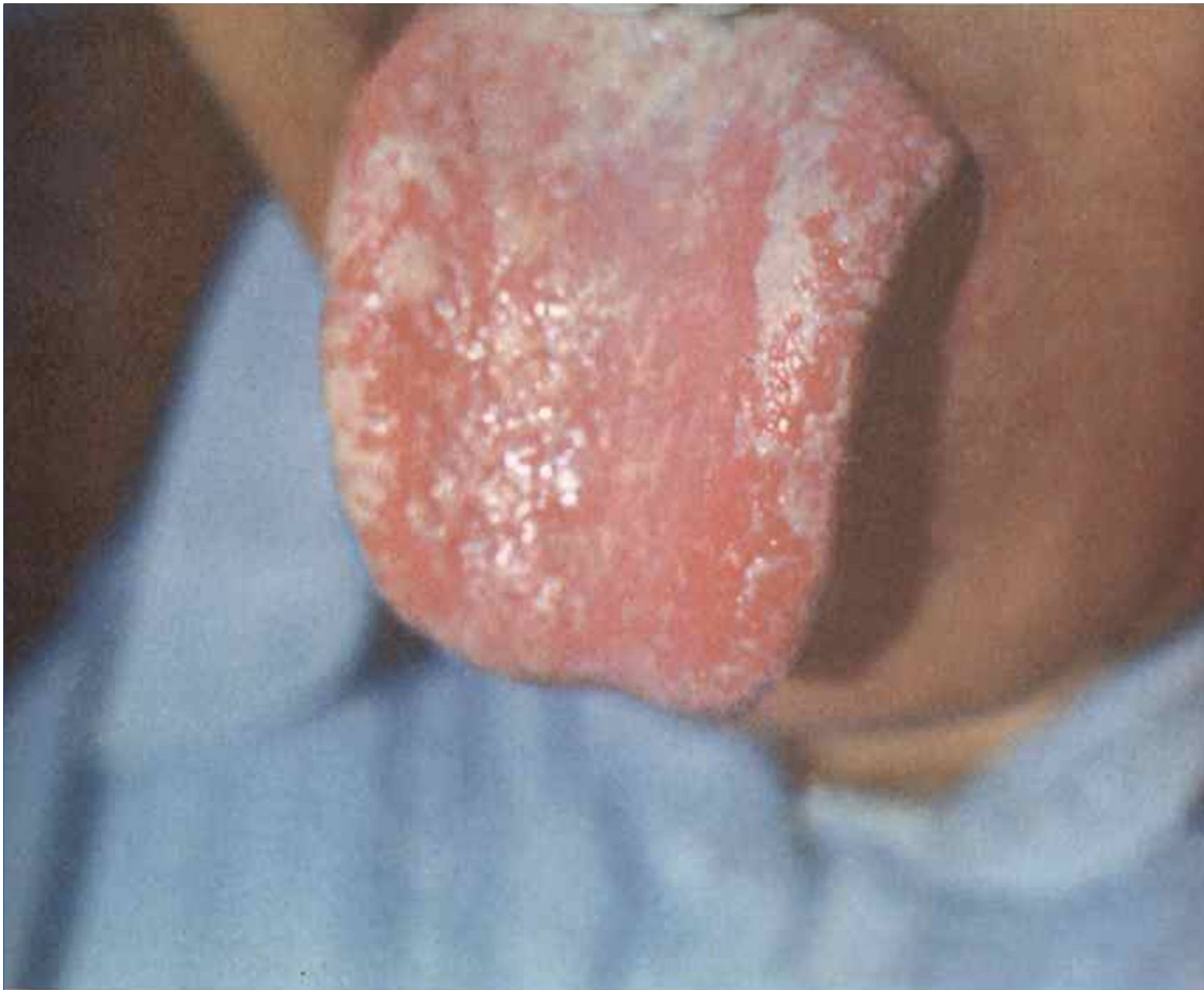221. Língua roxo-clara com facetas dentárias e revestimento amarelo-claro, pegajoso



225. Língua roxo-clara com revestimento amarelo e deteriorado (putrefeito)



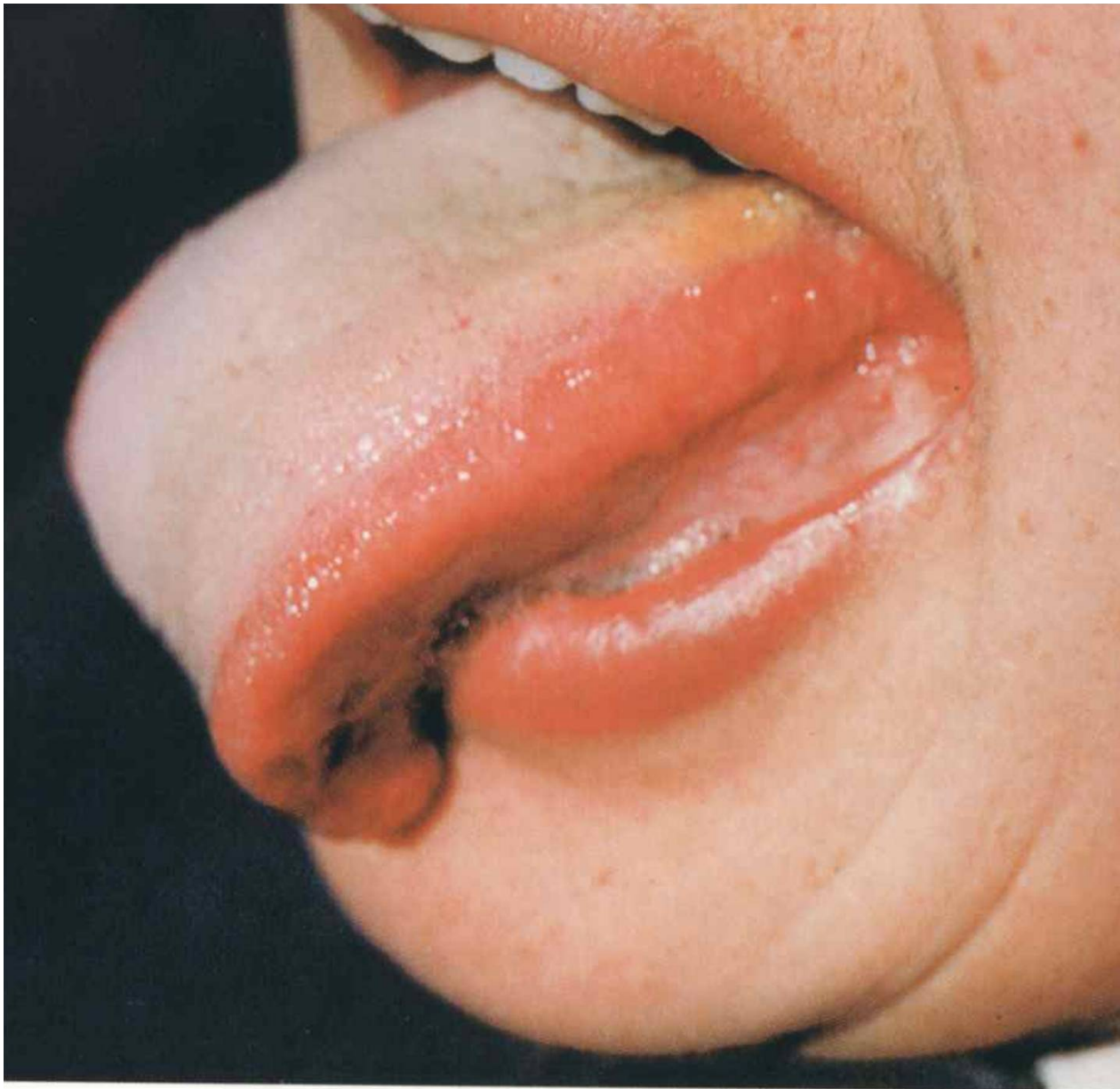227. *Língua roxo com revestimento amarelo claro e destacado*



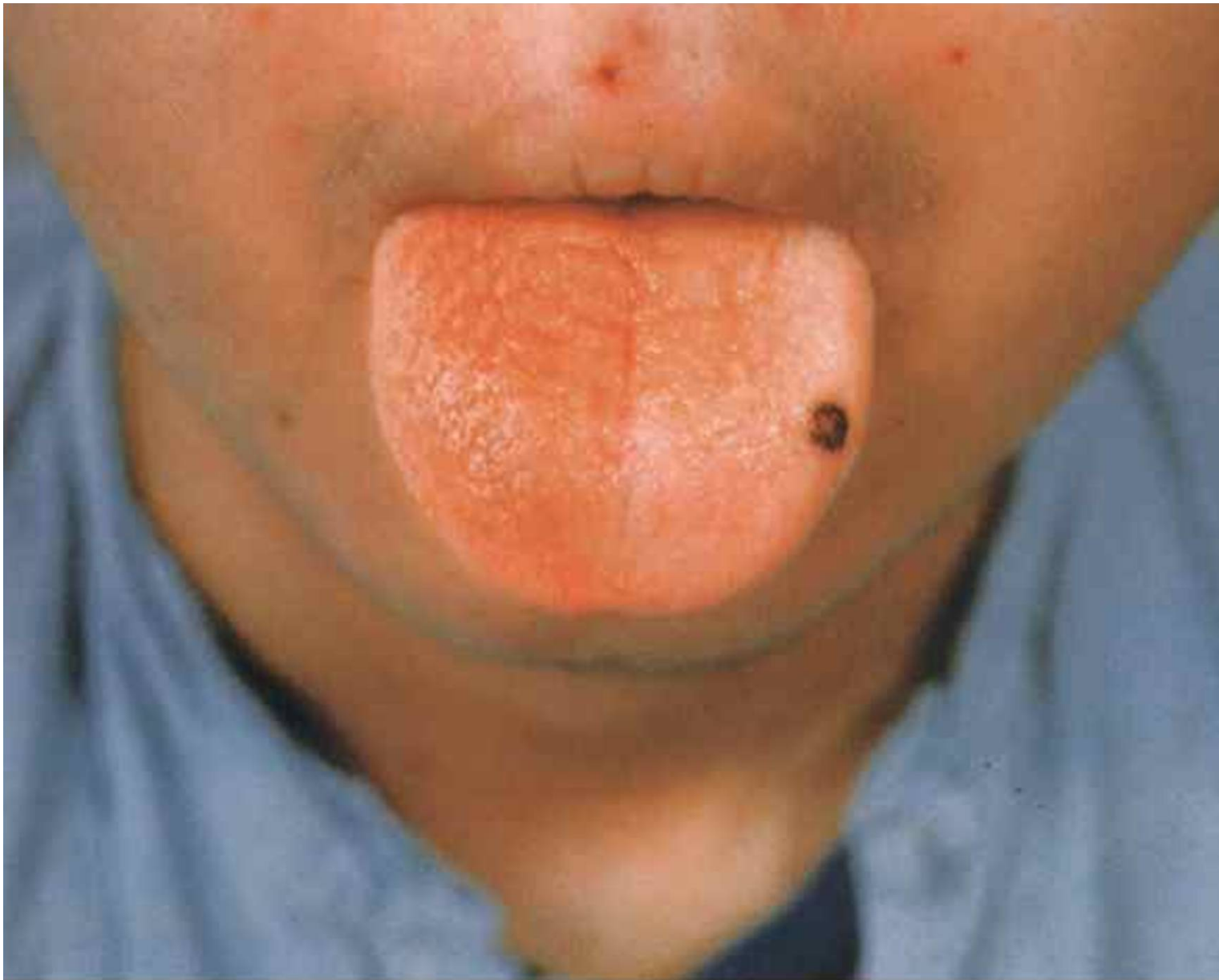
230. *Língua vermelho-escura, arroxçada com revestimento amarelo-claro descamado*

OUTROS

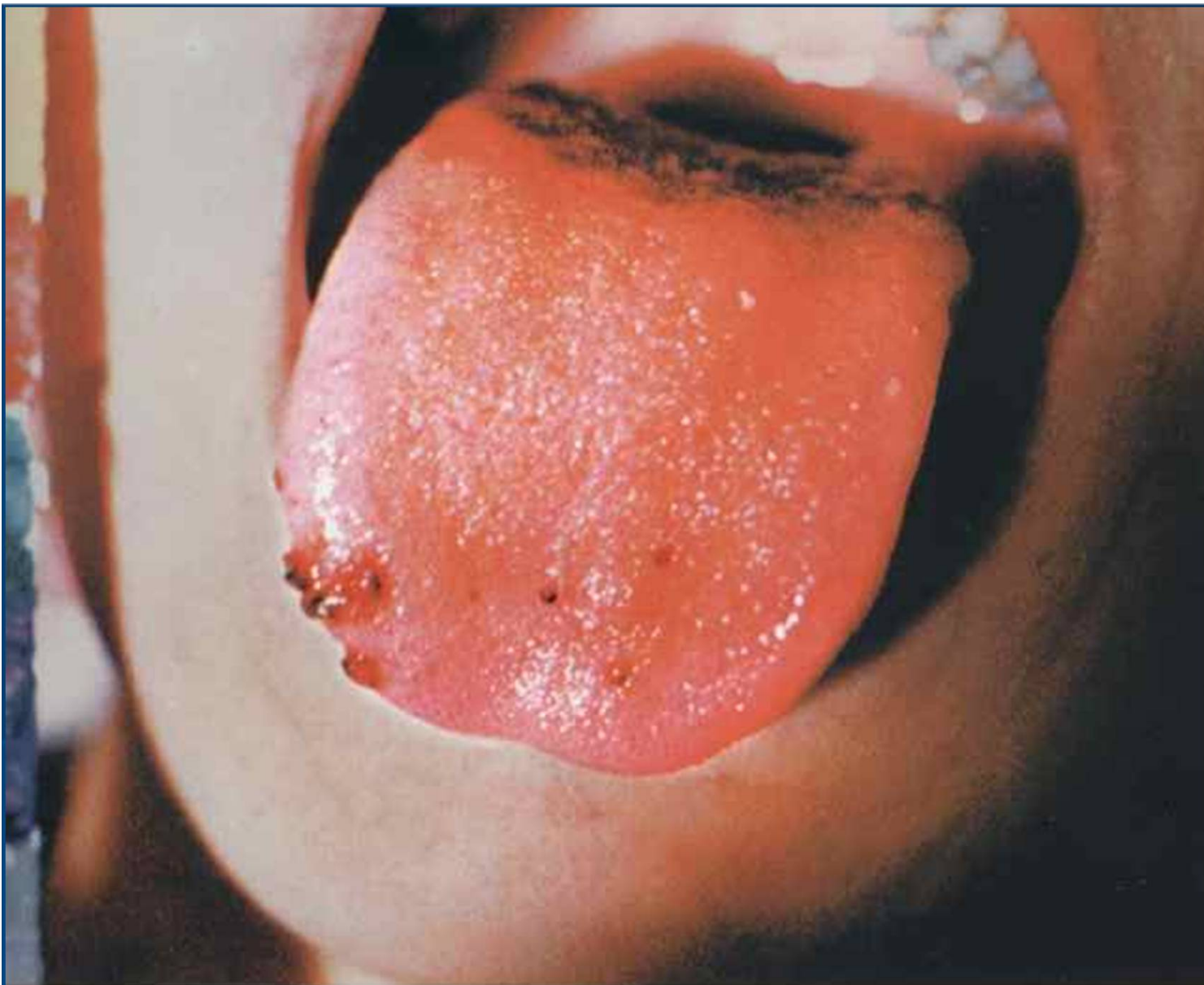




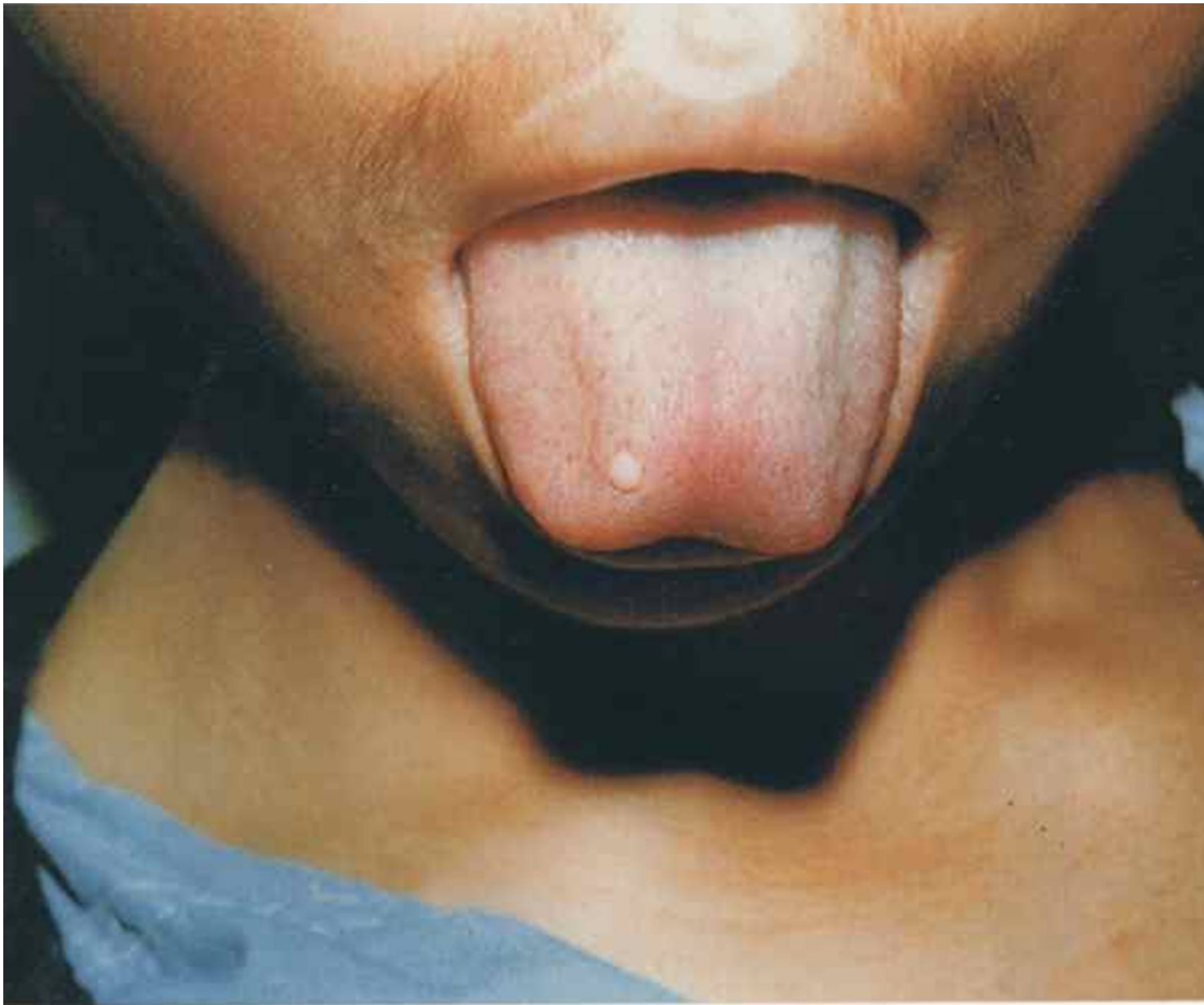
243. *Língua-superposta (dupla)*



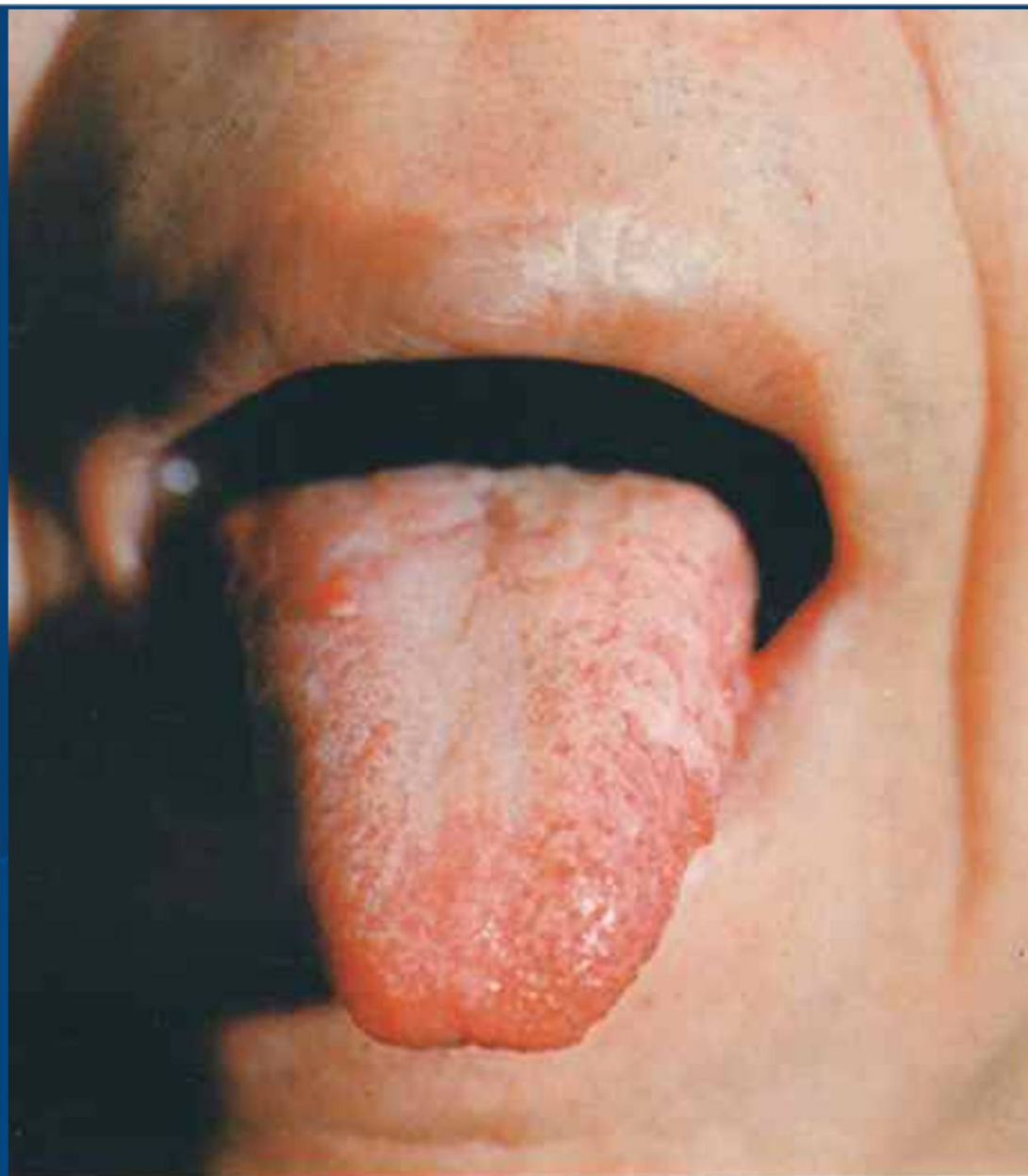244. *Petéquia lingual*



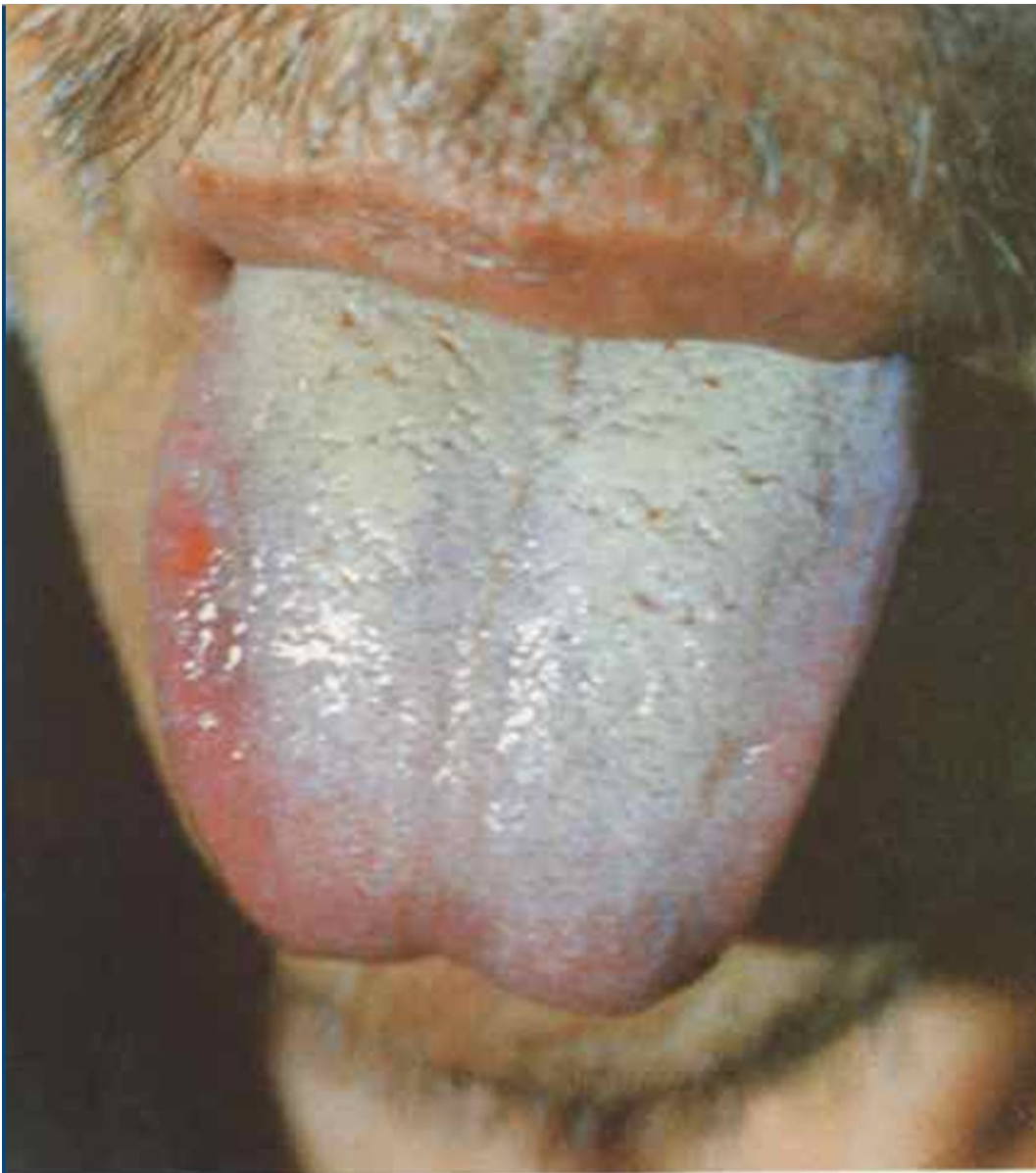
245. *Petêquia lingual*



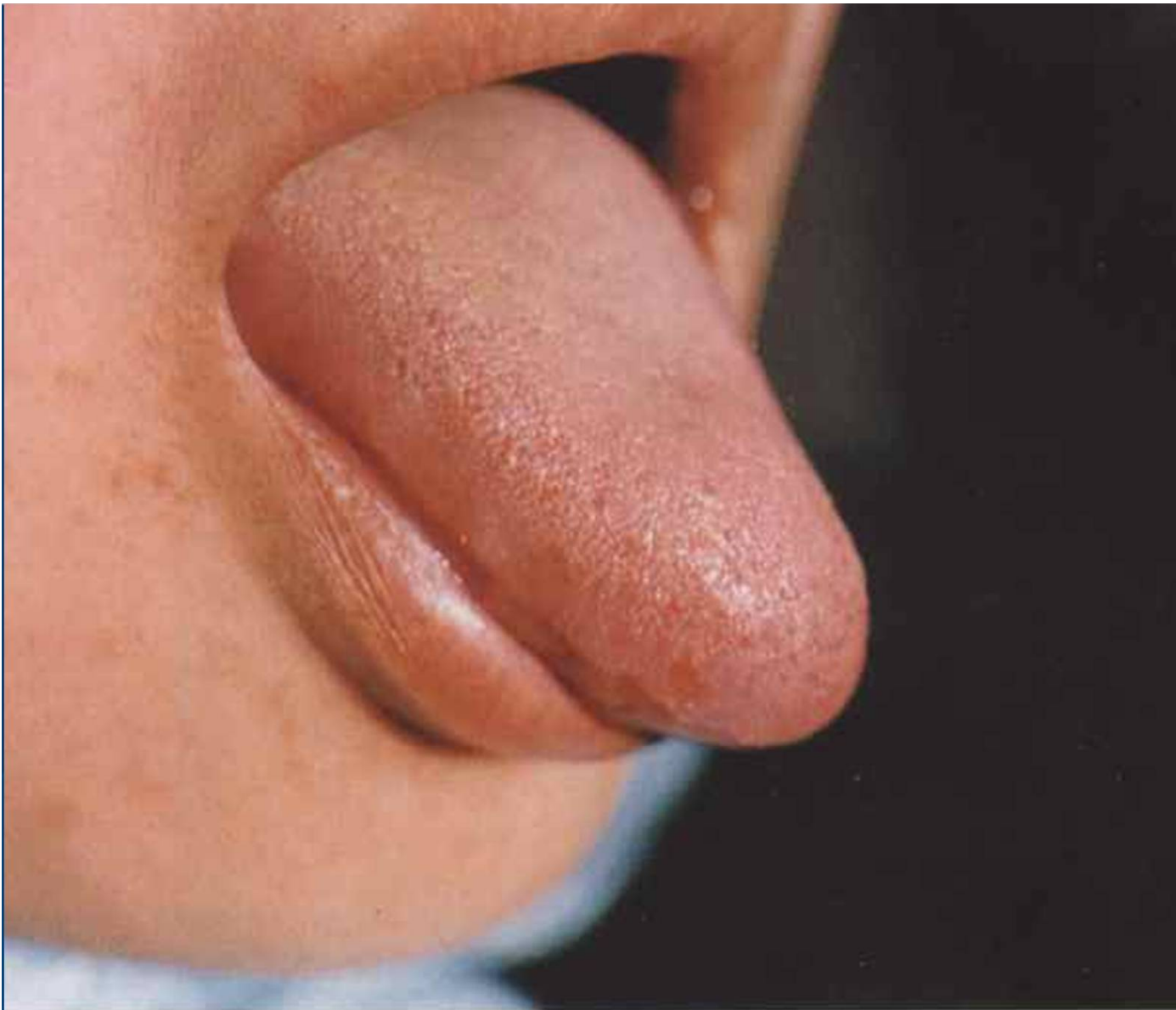
246. Língua com carbúnculo



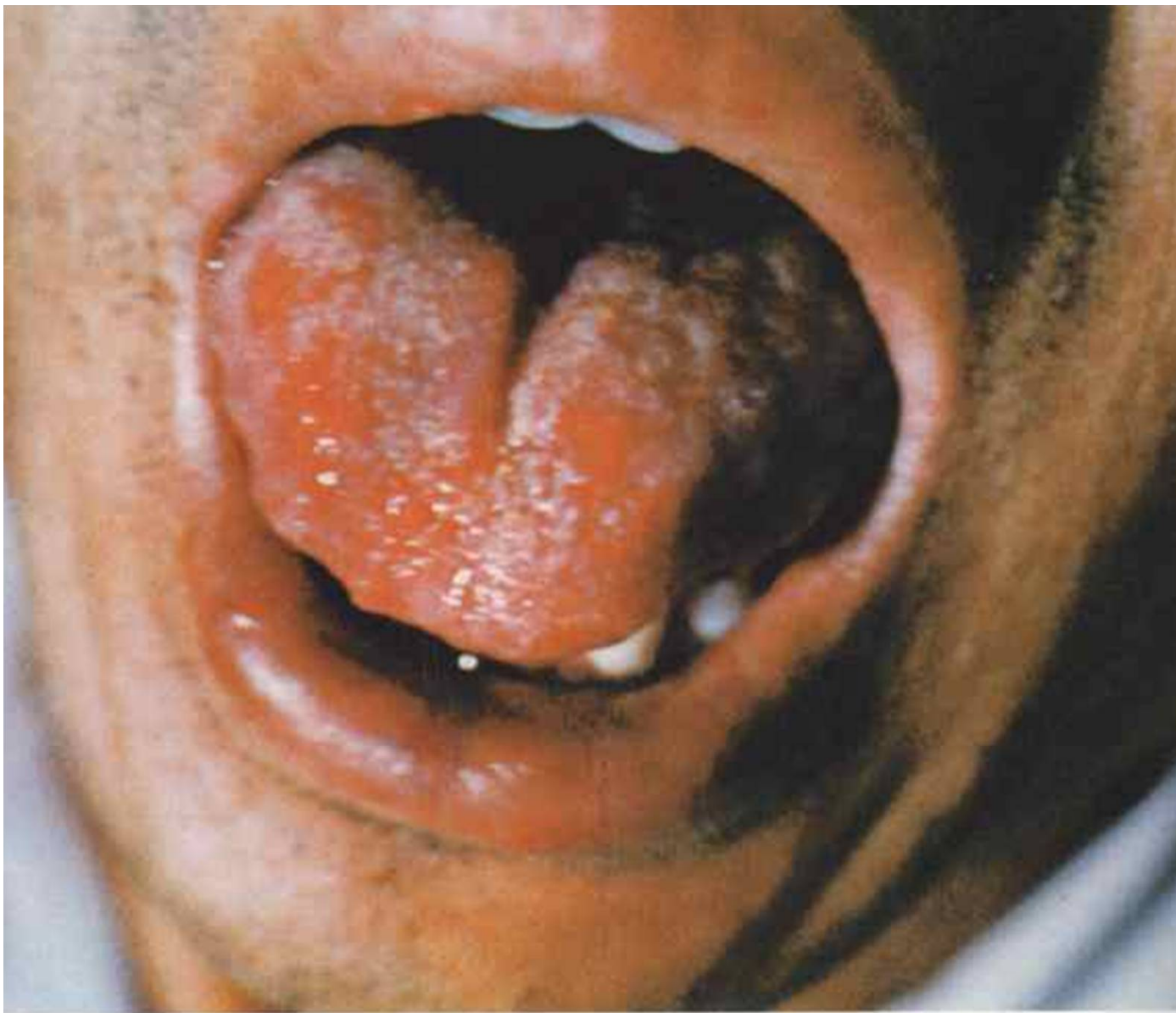247. Língua com carbúculo



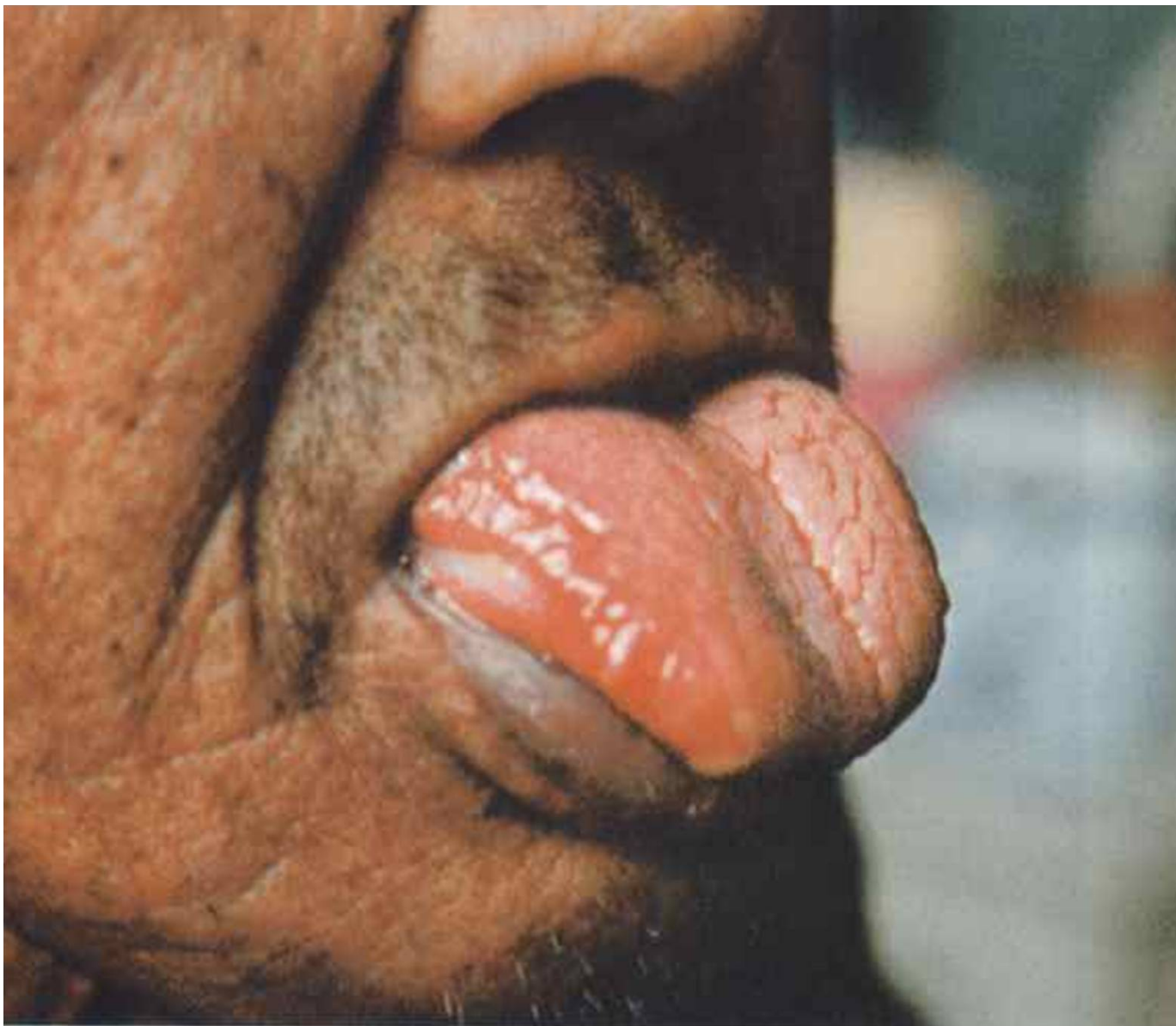248. *Lingua com carbúnculo*



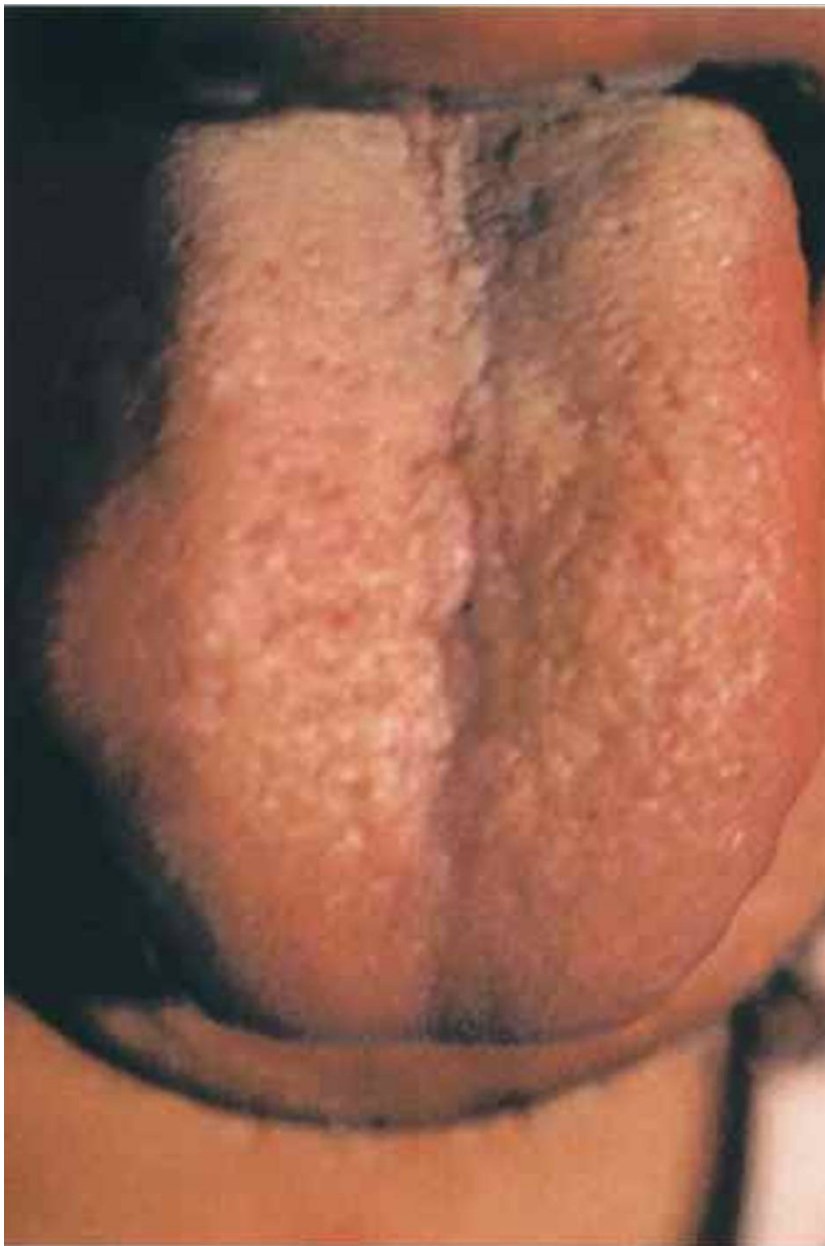
249. *Lingua com feridas*



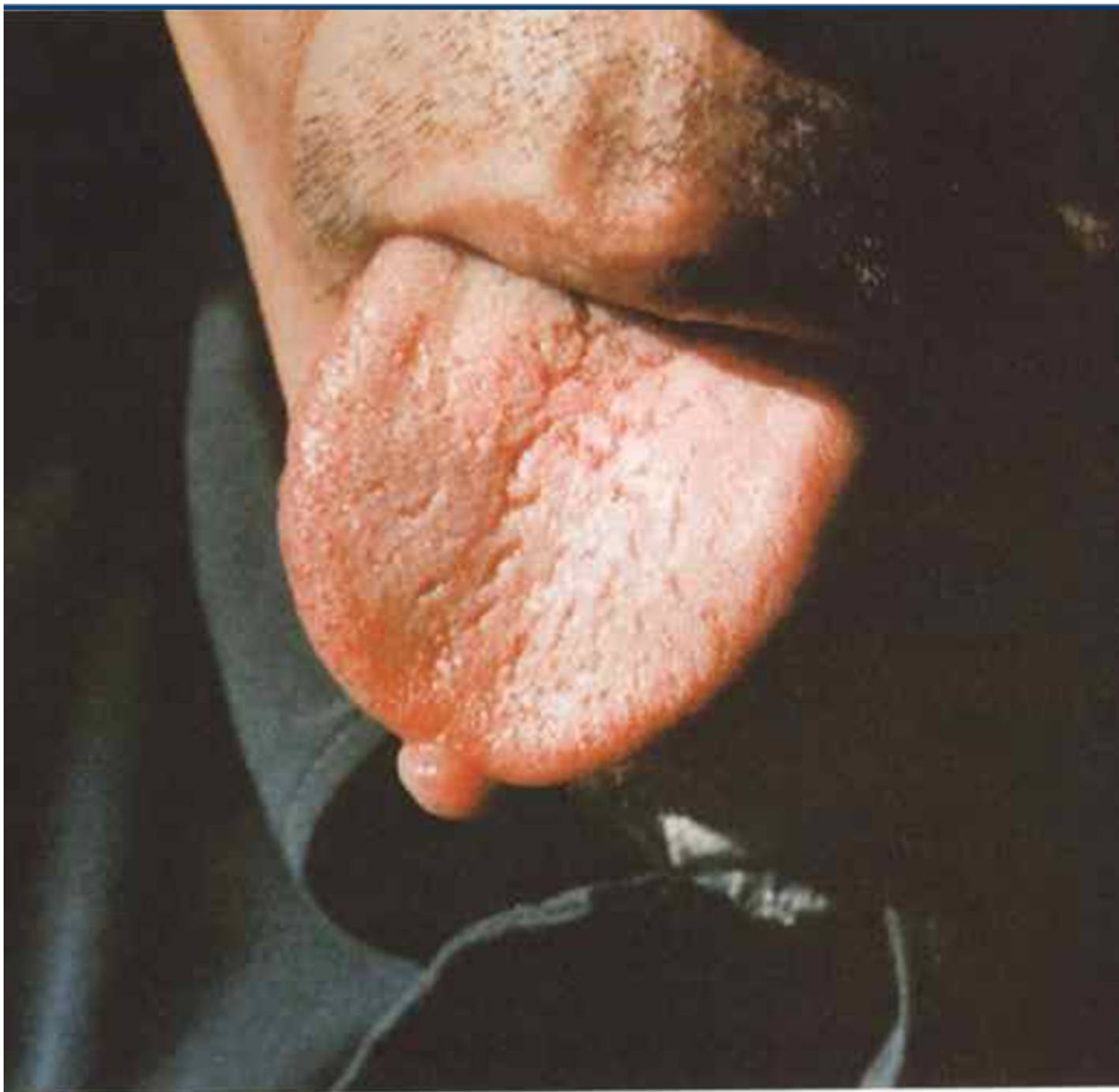
250. *Lingua com feridas*



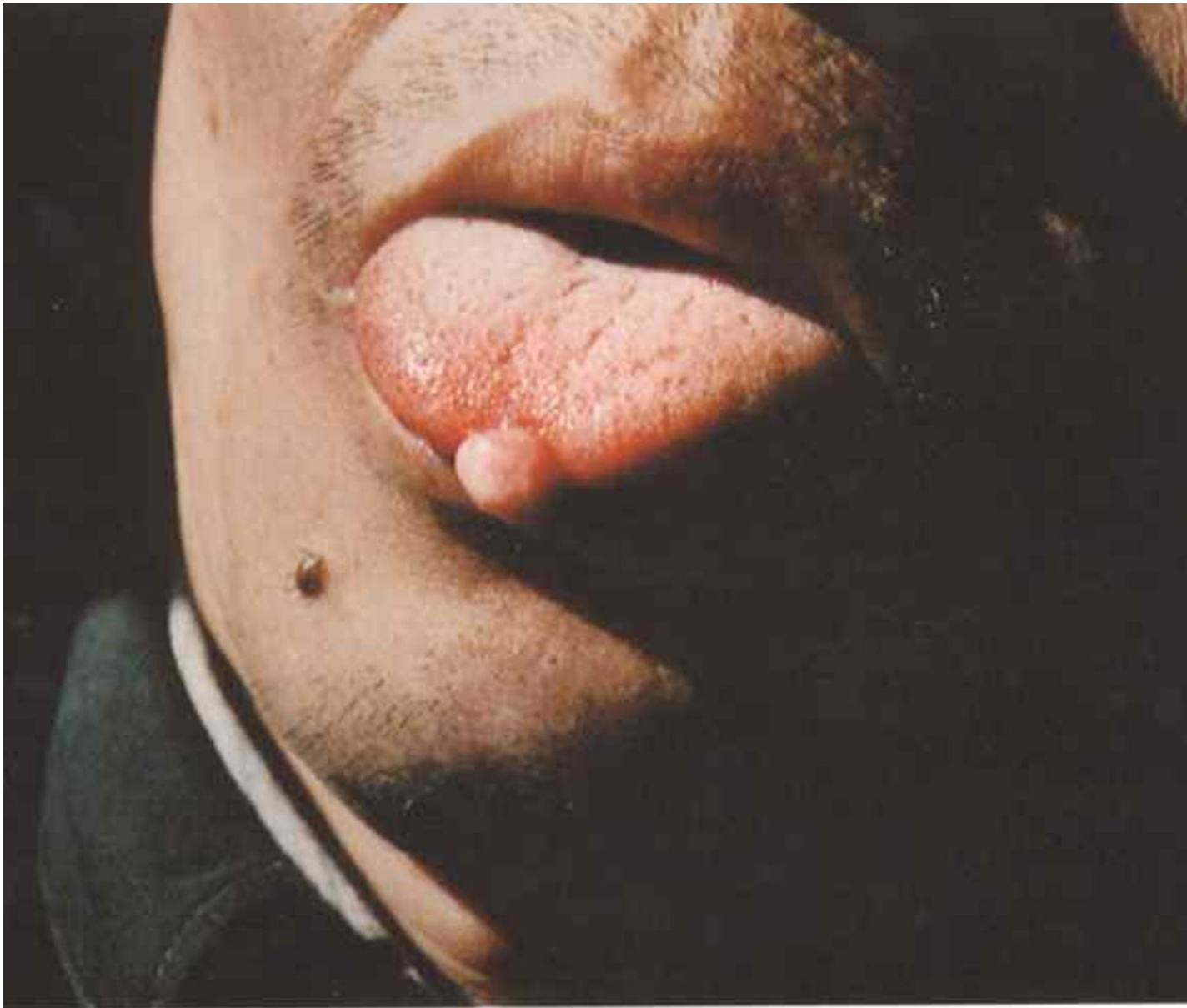
251. *Língua ulcerada*



253. *Abscesso lingual*



255. *Língua fúngica*



256. *Lingua fúngica*